2

Ein Beitrag

zur

pathologischen Anatomie

der

Geschwülste im Verlaufe der Nerven.

INAUGURAL-ABHANDLUNG

der

medicinischen Fakultät in Giessen

zur

Erlangung der Doctorwürde,

vorgelegt

von

Florian Kupferberg.

Präses: Dr. J. Vogel.

Mit vier Steindrucktafeln.

Aus der lithographischen Anstalt von Scholz.

Mainz, 1854.

Druck von F. Kupferberg.

Digitized by the Internet Archive
in 2016

https://archive.org/details/b22324173

Vorrede.

Dem academischen Brauche gemäss lege ich diesen litterarischen Erstlingsversuch dem medicinischen Publicum vor, bei dessen Beurtheilung ich um so eher auf Nachsicht rechnen darf, da er sein Entstehen hauptsächlich der üblichen Prüfungsordnung verdankt. — Meinem geehrten Präses, Herrn Professor J. Vogel, statte ich meinen Dank dafür ab, dass ich seinen Namen, von so gutem Klang in der wissenschaftlichen Welt, an die Spitze dieser Arbeit setzen durfte; ebenso sage ich den übrigen Herren, die mich bei Abfassung derselben mit Rath und That unterstützten, besonders meinen Freunden Herren Dr. Gassner und Ohaus, welcher letzterer den grössten Theil der Zeichnungen fertigte, meinen herzlichsten Dank.

MAINZ, im Februar 1854.

Bruch, Diagnose der bösartigen Geschwülste. S. 211; ein Artikel im Archiv für physiologische Heilkunde, Jahrgang 1847, von *Moleschott*; und ein Aufsatz in der Gazette medicale von 1852.

Doch habe ich mich absichtlich von aller Polemik über Definition, Natur und Wesenheit dieser Geschwülste im Allgemeinen fern gehalten, indem ich mich genau auf den vorliegenden Fall beschränkte, so wenig als möglich das Gebiet der Thatsachen verlassend, da mir hier ohnedies eine überreiche Ausbeute für meine Dissertation geboten war.

H. B., 60 Jahre alt als er starb, der uns durch seinen Tod zu unserm interessanten Präparate verhalf, war während seines Lebens meist ganz gesund, brach im Jahr 1847 das rechte Bein in der Nähe des Fussgelenks, was nach mehrmonatlicher Behandlung mit ziemlicher Verkürzung des Beines heilte. Während der Heilung dieser Fraktur bemerkte der verbindende Chirurg auf dem Fussrücken und in der Nähe des innern Knöchels Knötchen, die rasch anschwollen und vor der Fraktur nicht dagewesen waren; da sie jedoch sonst keine Veranlassung zu näherer Untersuchung gaben, so liess man sie unberücksichtigt und unser Patient besorgte nach vollständig geheiltem Beinbruch seine Geschäfte als Metzger und Makler. Er musste sich beim Gehen immer eines Stockes bedienen und trat besonders später mit seinem verkürzten rechten Beine immer nur mit dem vordern Theile des Fusses und mehr auf dem äussern Fussrande auf. Mehrere Monate vor seinem Tode erst, bis wohin er immer noch seine Geschäfte besorgt hatte, ward er in das hiesige Invalidenhaus aufgenommen, wo er nie über Krankheit oder sonstige Beschwerden klagte; nur manchmal, besonders beim Witterungswechsel, fühlte er ziehende, reissende Schmerzen im Körper, besonders im rechten Beine. So blieb er mehrere Monate im Invalidenhause, spazieren gehend, mit gutem Appetit essend und ohne dass er irgend krankhafte Erscheinungen dargeboten hatte. Nach dreitägigem Kranksein, das mit asthmatischen Anfällen begann und mit Sopor endete, starb er den 13. October. Die Section fand am 14. October 1853, Morgens 11 Uhr, in dem bürgerlichen Invalidenhause zu Mainz statt, und zwar 24 Stunden nach dem Tode. — Die Leiche war gut genährt, nur durch eine Sförmige Verbiegung der Wirbelsäule und durch Verkrümmung der untern Gliedmassen etwas verkrüppelt. Der Bauch war wenig aufgetrieben, an der ganzen hintern Fläche des Körpers hypostatische Todtenflecke, die Todtenstarre gering. — An verschiedenen Körperstellen der Leiche:

1) In der rechten fossa infraclavicularis,

2) in der Nähe des rechten acromion,

3) an der ganzen untern rechten Extremität,

4) in der Umgebung des Afters,

5) an der Innenfläche des linken Unterschenkels fanden sich verschieden grosse, oberflächlich und tiefer liegende Geschwülste, die sich teigig, dunkelfluktuirend anfühlten, und sich meist nach allen Seiten verschieben liessen. Nach Zahl und Grösse waren sie am rechten Unterschenkel bei weitem am stärksten entwickelt; am rechten Oberschenkel fühlte man sie in der ganzen Ausdehnung der fossa ileo-pectinea, längs des Verlaufs des n. cruralis, im Gebiet der Verzweigungen des n. cutaneus femoris extern., des n. cutan. femoris intern. und obturatorius und im Verlauf des n. saphenus major. Besonders stark waren die Geschwülste an der hintern Fläche des Oberschenkels, wo sie sich deutlich längs des ganzen Verlaufs des n. ischiadicus von seiner Austrittsstelle aus dem Becken bis in die Kniekehle verfolgen liessen. Andere Geschwulstmassen lagen im Bereich des n. glutaeus infer., viele sehr entwickelte lagen ganz oberflächlich, nach den Verzweigungen des n. femoralis poster.

Aber bei weitem am entwickelsten waren die Anschwellungen an dem rechten Unterschenkel. Ich versuche eine nähere Beschreibung dieses ganz enorm entarteten Gliedes [1]):

Der ganze Unterschenkel war abgemagert, wodurch die einzelnen stark vorspringenden Geschwülste noch viel auffälliger wurden. Er hatte eine Länge von 45 Cm. vom obern Kniescheibenrande bis zur Fusssohle, vor dem äussern Knöchel vorbei. Oben, unmittelbar unter der Kniebeuge, hatte er einen Umfang von 31 Cm., in dem mittlern Theil 29 Cm., in dem untern, gerade über dem Fersenhöcker 30 Cm. Die Haut war fast über das ganze Glied in grobe Falten gelegt, während sie jedoch auf der Spitze der Geschwülste auffallend gespannt, glatt und verdünnt erschien. Der ganze Unterschenkel hatte eine mehr cylindrische Gestalt, welche durch die zu nennenden Höcker verunstaltet wurde.

A. An der äussern Fläche fand sich im obern Viertheil mehr nach hinten, gerade unter der Kniebeuge:

1) ein flacher, hühnereigrosser Vorsprung, vor diesem, in derselben Höhe, inmitten der äussern Fläche zwei untereinander liegende Höcker, beide haselnussgross, 2) der obere flacher, 3) der untere spitz vorspringend, (dieses Nr. 3. stellte sich später als Fracturstelle der fibula heraus), am zweiten Viertheil keine Geschwulst, am Uebergang des dritten in das untere Viertheil, mehr nach vorn, und sich über letzteres erstreckend: 4) eine flache, eigrosse Anschwellung, unter welcher sich noch 5) eine kleinere flache bemerken liess.

B. An der innern Fläche, im obern Viertheil, in der Höhe der Kniescheibe: 6) eine flache, taubeneigrosse, darunter 7) eine ähnliche hühnereigrosse; an der vordern untern Gränze des zweiten Viertheils: 8) eine taubeneigrosse. Das dritte und vierte Viertheil sind ganz durch eine unter 9) noch später zu beschreibende ungeheure Anschwellung eingenommen.

C. An der hintern Fläche ist nur 10) eine Geschwulst, die in der ganzen Länge des zweiten Viertheils gestielt aufsitzt; sie hat eine eiförmige Gestalt, die beiden Spitzen sehen nach auf- und abwärts, mit ihrem vordern Theil ist sie an die entsprechende Stelle der Wade befestigt. Ihre Länge beträgt 13 Cm., ihre Breite im mittlern Theil 8 Cm., von wo aus sie sich nach auf- und abwärts etwas verjüngt; ihre Dicke von vorn nach hinten ist 6—7 Cm., ihr Umfang an der längsten Stelle = 33 Cm. Ihr Stiel hat ungefähr eine Länge von 10 Cm., eine Breite von 6—7 Cm. und einen Umfang von 27 Cm.

Diese Geschwulst hängt immer herab, oder nach der tiefsten Seite, sie ist nach jeder Richtung verschieblich, fühlt sich teigig, ungleich resistirend an, als ob sie von einzelnen Knoten zusammengesetzt würde; an den seitlichen Partien, und an den Uebergangsstellen in die übrige Haut, ist ihr Ueberzug stark gefaltet, von gewöhnlicher Färbung, auf der Oberfläche der Geschwulst dagegen ist die Haut glatt, gespannt, schwach röthlich gefärbt und lässt sich von der eigentlichen Geschwulst leicht in einer Falte abheben.

D. An der vordern Fläche ist an der obern Gränze des zweiten Viertheils 11) eine gänseeigrosse vorspringende Geschwulst. Das dritte und vierte Viertheil wird von einer ungeheuern, wohl kürbisgrossen höckerigen Geschwulst eingenommen, die, ausser der vordern Fläche, sich über die ganze innere bis gegen die hintere erstreckt. (Das schon früher genannte Nr. 9.) Die Anschwellung geht oben und hinten ohne bestimmte Abgränzung in die übrige Haut über, durch ihr Herabhängen bildet sie aber vorn und innen nach abwärts hin eine tiefe, überlagerte Falte. Die Geschwulst wird aus einzelnen Höckern zusammengesetzt, von denen sich einige deutlich abgränzen; so vorn und aussen ein faustgrosser, nach innen drei übereinanderliegende hühnereigrosse Höcker,

---

1) Vergleiche Taf. I. Fig. a. und b.; die Nummern der Geschwülste im Text entsprechen den Nr. der Abbildungen.

deren oberster einen scharf begränzten Vorsprung bildet, noch weiter nach innen findet sich vorn und oben ein apfelgrosser vorspringender, nach hinten und unten ein durch einzelne flache Vertiefungen getheilter faustgrosser, der sich ohne bestimmte Gränzen in die hintere Fläche des untern Viertheils fortsetzt. Die Länge dieser ganzen Geschwulstmasse beträgt 19 Cm., ihre grösste Breite = 14 Cm. Die Dicke = 9—10 Cm. Der Umfang der ganzen Geschwulst ist 51 Cm. Der Umfang des Gliedes an der obern hintern Anschwellung (Nr. 10.) beträgt 41 Cm., an der untern grössern nur 38 Cm. — An den höchsten Stellen der Geschwulst Nr. 9. ist die Haut auch glatt und verdünnt, an der innern und untern Fläche ist sie mehr rauh und faltig, doch lässt sie sich überall leicht in eine Falte erheben. Die ganze Geschwulstmasse ist nach allen Seiten mässig verschieblich, fühlt sich teigig, ungleich an und es lassen sich deutlich einzelne, die ganze Masse zusammensetzende Geschwülste durchfühlen.

Der Fuss zeigte eine veränderte Stellung zum Unterschenkel; 1) fand sich im untern Viertel des Unterschenkels eine schwach stumpfwinkliche, mit der Oeffnung nach vorwärts gerichtete Verbiegung, so dass der Fersenhöcker nur einen höchst geringen Vorsprung nach hinten bildete. — 2) Der Fuss war im tibio-tarsal Gelenk um seine Achse gedreht, so dass der Fussrücken mehr auswärts und die Sohle etwas nach einwärts gerichtet war, durch diese Achsendrehung sprang der äussere Knöchel stark vor, während der innere von der Geschwulst Nr. 9. ganz bedeckt war. Der äussere Fussrand stand tiefer, die schwielige Beschaffenheit der äussern Partie der Fusssohle setzte sich auch noch über den äussern Fussrand nach aufwärts fort, zugleich war die kleine Zehe gegen die andern eingedrückt und ihre ganze äussere Fläche verschwielt, so dass der Kranke offenbar mehr auf dem äussern Rand des Fusses gegangen war. Der innere Fussrand war erhoben und man sah an seiner zarten, faltigen Beschaffenheit, dass hier kein habitueller Druck stattgefunden hatte. Die Länge des Fusses = 24 Cm., die Gestalt des Fusses ist folgendermassen verändert:

Der Fussrücken bietet in seiner ganzen Fläche zahlreiche höckerige mehr oder weniger grosse Anschwellungen dar, die besonders in dem vordern Theil entwickelt sind; sein Umfang beträgt, gerade an dem Uebergang des Unterschenkels in den Fussrücken, 27 Cm., der Durchmesser von oben nach unten 10 Cm., am vordern aufgetriebenen Theil der Umfang 25 Cm. Der gerade Durchmesser = 7 Cm.

An der äussern Fläche des Fussrückens mehr im hintern Theil befand sich, Nr. 12., eine flache, nussgrosse Anschwellung unterhalb des Knöchels; eine ähnliche kleinere, Nr. 13., oberhalb dieser und vor dem Knöchel noch etwas weiter vorn eine kleinere vorspringende mit ganz glatter Hautoberfläche, Nr. 14.

An der obern Fläche zeigte sich die ganze vordere Hälfte durch eine aus kleinern Geschwülsten combinirte Geschwulstmasse hügelartig aufgetrieben, Nr. 15. Sie reichte bis an die Wurzel der Zehen und nach aussen hin liess sich deutlich eine hühnereigrosse Anschwellung abgreifen. Auf die grosse Zehe setzte sich gleichsam als Ausläufer eine kirschengrosse Anschwellung fort, Nr. 16., die aber auf die erste Phalanx beschränkt war; ebenso fand sich auf der ersten Phalanx der dritten Zehe eine ähnliche haselnussgrosse Anschwellung, Nr. 17.

An der innern Fläche des Fussrückens, ungefähr in der Mitte zwischen Zehe und Ferse, befand sich eine flache apfelgrosse Geschwulst, Nr. 18., die sich über den innern Fussrand noch weit auf die innere Fläche der Fusssohle erstreckte, sie hatte eine der Länge des Fusses entsprechende längliche Gestalt, ihre Oberfläche ist glatt, vor und hinter ihr ist die Haut stark gefaltet.

Die Fusssohle hat durch eben diese Geschwulst, Nr. 18., eine völlige Missstaltung, so dass das mittlere Drittel, besonders an seiner hintern Gränze, am breitesten erscheint. Die Breite an der Ferse

= 5 Cm., im mittlern Theil = $8^1/_2$ Cm., vorn an der Wurzel der Zehen kaum 7 Cm. Zugleich zeigt sich aus der Betrachtung der Sohle, dass der Fuss eine beträchtliche winklige Verbiegung im Chopart'schen Gelenk mit dem vordern Theil nach einwärts erlitten hat.

Der äussere Fussrand bildet eine starke Convexität, der innere ist in den zwei vordern Dritteln ebenfalls convex gestaltet, besonders durch die beschriebene Geschwulst Nr. 18., hinter letzterer findet sich eine tiefe faltige Einbiegung.

In der *regio infraclavicular. dextra* fand sich eine hühnereigrosse verschiebliche Geschwulst unter der Haut, mit ihrem Längsdurchmesser in dem Raume zwischen dem musc. deltoid. und pector. maj. liegend.

Eine ganz ähnliche, gleich grosse Geschwulst war, wie schon erwähnt, in der *regio acrom. dextra.*

Die Anschwellungen in der Umgebung des Afters 3—4 lagen mehr auf der rechten Seite desselben und stellten höckerige, blauröthliche, zum Theil etwas gestielte, über die Haut erhobene leicht verschiebliche Massen dar, die einige Aehnlichkeit mit grossen Condylomen hatten. Ihre Umgebung war gesund.

Am linken Unterschenkel fand sich, an dessen innerer Fläche, nur eine ungefähr haselnussgrosse Anschwellung, gerade unter der Haut liegend, und nach allen Richtungen verschieblich.

Bei der Eröffnung der Leiche fanden sich folgende Veränderungen:

Die Hirnhäute sind gesund, nur die grössern Gefässe der pia mater etwas mit Blut überfüllt, im Subarachnoidealraum geringe Serumanhäufungen an verschiedenen Stellen der Oberfläche der grossen Hemisphären.

An der Basis des Hirns, sowie an den Hirnnervenanfängen keine Abnormität.

Die Hirnsubstanz blutreich, besonders klafften die feinern Gefässchen auf der Schnittfläche durch die Hemisphären und ergossen Blut in reichlicher Menge.

Die Ventrikel waren erweitert, ihre Hörner abgestumpft, ihr ependyma verdickt und in ihrer Höhle eine mässige Menge hellen Serums. Dabei war die ganze Hirnsubstanz auffallend feucht, weich nicht nur in der nächsten Umgebung der Ventrikel, sondern auch in der ganzen übrigen Ausdehnung.

Die Lungen zeigten keine wesentlichen Veränderungen; in ihren hintern Partien metastatische Hyperaemie und an verschiedenen Stellen leichte Oedeme, hier und da starke Pigmentirungen und ein nicht deutlich ausgesprochenes seniles Emphysem.

Die Pleurahöhlen enthielten ziemliche Mengen hellen Serums.

Das Herz war rechts mässig erweitert, und enthielt hier wenige schlaffe, gefärbte Blutgerinnsel.

Magen und Darmkanal zeigten keine wesentlichen Veränderungen.

Die Leber bot das Ansehen einer Muscatnussleber in geringem Grade und die Gallenblase enthielt eine mässige Quantität brauner Galle.

Die Milz geschwollen, dunkelbraunroth in ihrer Struktur erweicht.

Die Nieren hatten eine ziemlich feste Cortikalsubstanz. Dabei waren sie etwas geschwunden und mässig granulirt, von blassgelblicher Färbung; die Tubularsubstanz zeigte keine Veränderung.

Die Blase enthielt einige Unzen trüben Urins.

Anatomische Beschreibung der Nerven des rechten Schenkels.

Nachdem der Zusammenhang der Geschwülste mit den Nerven erkannt war, wurde eine genauere Untersuchung der vorzüglich entarteten rechten Extremität vorgenommen und besonders der Unterschenkel auf das Sorgfältigste präparirt. Die Nerven dieser ganzen Extremität waren besonders an allen

Stellen, wo Geschwülste in ihrem Verlaufe auftraten, sehr verunstaltet, aber auch da, wo solche fehlten, zeigten sich namhafte Veränderungen. Sie bestanden in einer auffälligen Massezunahme der ganzen Nerven, vorzüglich an solchen Stellen, wo sie sich den Geschwülsten näherten; auf dem Durchschnitt erschien das Neurilem verdickt und hatte ein mehr röthliches Aussehen. Uebrigens fanden sich fast an sämmtlichen Nerven mehr oder minder grosse Geschwülste bis in die feinsten Verzweigungen der Hautnerven, ja mit letzteren hingen sogar die umfangreichsten Geschwülste zusammen.

I. Plexus lumbaris.

Die Nerven, welche aus dem ersten Lumbalnerven entspringen:

N. ileohypogastr. und *N. ileoinguinalis* zeigten keine Veränderung, ebenso war auch der *N. genitocrualis* frei; dagegen zeigten sich mehrere taubeneigrosse Geschwülste in der peripherischen Ausbreitung des *N. femoral. ext.* an der äussern Fläche des Oberschenkels. Der *N. obturatorius* zeigte vor seinem Eintritt in das foram. obturat. eine nussgrosse Geschwulst.

Der dritte und die obere Partie des vierten Lumbarnerven waren in eine hühnereigrosse, höckerige Geschwulst verwandelt, welche sich unmittelbar in die beim Rückenmark weiter zu beschreibende Geschwulst fortsetzte und zum Theil durch das bedeutend erweiterte for. intervert. quartum der Lendenwirbel hindurchging. Mit dieser Geschwulst stand die von oben kommende ansa des zweiten Lumbarnerven in Verbindung. An der Ansatzstelle der letzgenannten ansa an diese Geschwulst befand sich eine haselnussgrosse, seitlich aufsitzende Anschwellung.

Aus dieser grossen Geschwulst des dritten Lumbarnerven ging nach unten ein Verbindungsast zum vierten Lumbarnerven. Im Verlauf des aus dieser Geschwulst entspringenden *N. cruralis* fanden sich bis zum Ausgang aus dem Schenkelkanal drei bohnengrosse, seitlich aufsitzende Geschwülste.

Der *N. saphenus major* hatte an seinem Ursprung eine vogelkirschengrosse, in seinem weitern Verlauf am Oberschenkel zwei dicht aneinandersitzende erbsengrosse Anschwellungen, und im untern Drittel des Oberschenkels eine taubeneigrosse höckerige, in der Mitte eingeschnürte Geschwulst.

Am *N. saphenus minor* fand sich, ebenfalls an seiner Ursprungsstelle, ein rosenkranzartiges Conglomerat mehrerer bohnengrosser Geschwülste.

An der vordern und innern Fläche des Oberschenkels war auch eine grössere Anzahl bis hühnereigrosser Geschwülste, welche die Haut etwas erhoben hatten und sich leicht aus dem subcutanen Zellgewebe ausschälen liessen.

II. Plexus sacralis.

Der *Plexus sacralis* stand durch die obere Partie des vierten Lendennerven mit der vorhin beschriebenen Geschwulst des dritten Lendennerven in Verbindung. Der fünfte Lendennerve war im Ganzen sehr verdickt und zeigte vor seiner Vereinigung mit den Sacralnerven, ungefähr in der Ausdehnung von 5 Cm., drei bohnengrosse und eine kirschgrosse höckerige Geschwulst.

Die vier ersten N. sacrales waren sodann mit dem fünften N. lumbaris zu einer flachen 6 Cm. breiten, höckerigen Geschwulst verschmolzen, welche Geschwulst unmittelbar in den N. ischiadicus überging, der hier an einzelnen Stellen eine Breite von 4 Cm. erreichte.

Gleich unter dem Ursprung des *N. ischiad.* aus dieser Geschwulstmasse zeigten sich fünf Geschwülste von Haselnuss- bis Kirschengrösse, von denen drei neben einander in der Breite des Nerven sassen, und ausserdem noch in demselben Stück eine reichliche Menge kleinerer Anschwellungen. Im weitern

Verlauf des N. ischiad., ungefähr in der Mitte des Oberschenkels, war eine neue gänseeigrosse höckerige Geschwulstmasse, worunter sich besonders vier Geschwülste an der äussern Seite des Nerven durch ihre Grösse auszeichneten. Vom untern Drittel des N. ischiad. am Oberschenkel an bis zu seiner Theilung, die hier erst in der untern Kniekehlengegend stattfand, war der Nerv in ein Conglomerat von mehreren gänseeigrossen Anschwellungen entartet, deren Gesammtlänge 11 Cm. betrug, und worin sich besonders vier Geschwülste merklich auszeichneten. Ausserdem waren alle übrigen, relativ gesunden Stellen des N. ischiad. von einer zahllosen Menge hanfkorn-erbsengrosser Geschwülste durchsetzt.

Auch in dem peripherischen Verlauf der *N. N. glataeus infer.* und *cutan. femor. post.* waren zahlreiche grössere und kleinere Geschwülste vorhanden.

Der *N. peronaeus*[1]) zeigte noch vor Abgang der N. N. cutanei cruris post. eine kirschengrosse Anschwellung, dann folgte eine hühnereigrosse Geschwulst, von deren hinterm obern Theil die beiden N. N. cutanei cruris post. entsprangen. — Diese Geschwulst entspricht der Geschwulst Nr. 1. bei der äussern Beschreibung. — In dem hintern Theile dieser Geschwulst verlief der N. peronaeus weiter.

Die zwei *N. N. cutanei cruris post.* enthielten an ihrer Ausbreitung am Knöchel zwei ovale mandelförmige und drei bohnengrosse Geschwülste, am äussern Fussrand noch eine mandelgrosse — entsprechend Nr. 12.

Bis zur Theilung des N. peronaeus fanden sich noch zwei Geschwülste, wovon die untere etwa nussgross — entsprechend Nr. 2.

Im ganzen Verlauf des *N. peronaeus saperfic.* finden sich fünf grössere Geschwülste und mehrere kleinere, wovon sich besonders eine von Hühnereigrösse, am Uebergang des dritten Viertels in das vierte des Unterschenkels auszeichnete — entsprechend Nr. 4. — An der Verbreitung des innern Astes, an der grossen Zehe, findet sich eine hühnereigrosse Geschwulst — entsprechend einem Theil von Nr. 15. — im weitern Verlauf des *N. dorsalis halluc. intern.* eine kirschengrosse Geschwulst, — entsprechend Nr. 16.

Im Verlaufe des *N. cutaneus dorsi pedis med.* findet sich gerade am Fussgelenk eine kleine und auf dem Fussrücken mehrere grössere Geschwülste, deren erstere haselnussgross, — entsprechend Nr. 14., — eine andere hühnereigross, entsprechend einem Theil von Nr. 15. — und eine weitere auf der ersten Phalanx der dritten Zehe — entsprechend Nr. 17.

Der *N. peronaeus profundus* zeigt in seinem Verlauf sieben grössere Geschwülste, wovon zwei taubeneigrosse sich gerade vor dem tibio-tarsal-Gelenk befinden — entsprechend dem untern äussern Theil von Nr. 9. — und eine kleinere haselnussgrosse — entsprechend Nr. 13.

Das obere Drittel des *N. tibialis* war in eine continuirliche Geschwulstmasse umgewandelt, an welcher sich vier hühnereigrosse und mehrere kleinere deutlich abgränzten. An den Muskeläst en sassen zerstreut mehrere kleinere Geschwülste, besonders aber war am innern Rand des m. soleus eine fortgesetzte Reihe von Geschwülsten an den Verzweigungen der Muskelnerven vorhanden, die ringsum von Muskelgewebe dicht umgeben waren.

Im fernern Verlauf des N. tibialis bis zum Fersenhöcker zeigten sich sechs grössere, taubeneigrosse Anschwellungen und dazwischen mehrere kleinere, erbsengrosse.

An einem der 2 *N. cutanei plantares* sassen noch zwischen dem innern Knöchel und dem Fersenhöcker, zwei haselnussgrosse Geschwülste.

Der *N. plantaris intern.* zeigte mehrere kleine erbsengrosse Geschwülste, und in der Grube zwischen dem innern Knöchel und dem Fersenhöcker noch eine taubeneigrosse Anschwellung, welche gestielt an der untern Fläche des Nerven anhing.

1) Zu der Beschreibung der Nerven des Unterschenkels vergl. Taf II. Fig. a. und b.

An dem *Ram. plantar. extern. halluc.* befand sich eine gänseeigrosse Anschwellung, welche oberhalb dieses Nerven aufsass, so dass derselbe längs der ganzen untern Fläche der Geschwulst zwischen ihr und der Haut verlief. Diese Geschwulst verdrängte den m. abductor. halluc. nach innen und aufwärts und den m. flexor digit. ped. commun. brev. nach aussen und abwärts, — entsprechend Nr. 18. Ein genauer Zusammenhang liess sich zwischen dieser Geschwulst und dem genannten Nerven nicht nachweisen, vielmehr lief dieser nur durch membranartige Ausbreitung dünner Bindegewebschichten mit der Geschwulst in Verbindung dicht an ihrer untern gewölbten Fläche nach dem äussern Rand der grossen Zehe, an beiden Enden der Geschwulst nicht deren Wölbung folgend, sondern sich brückenartig darüber fortsetzend. Ausser dieser grössern Geschwulst befanden sich noch im Verlauf desselben Nerven zwei kleine erbsengrosse Anschwellungen. Die übrigen *N. N. digitales plantares* vom N. plantar. intern. zeigten nur an dem ram. ext. digiti II. eine erbsengrosse Geschwulst.

Der *N. plantaris extern.* bot nur an seinem Anfangstheil, bald nach seinem Ursprung aus dem N. tibialis, drei haselnussgrosse Geschwülste; die übrigen *N. N. digit. plant.* waren ganz frei von Geschwülsten, mit Ausnahme *N. digiti minimi plant. ext.* vom oberflächlichen Ast des N. plant. ext., der an der zweiten Phalanx der kleinen Zehe eine bohnengrosse Geschwulst wahrnehmen liess.

Der *N. suralis* zeigte in seinem ganzen Verlauf keine Geschwulst. An der hintern Fläche des Unterschenkels, in ihrem zweiten Drittel sass jedoch, von der sehr verdünnten Haut und einer dünnen Zellgewebslage bedeckt, die oben unter Nr. 10. beschriebene Geschwulst. Sie sass so, dass der N. suralis an ihrer vordern Fläche verlief, aber trotz der sorgfältigsten Präparation war keine Verbindung zwischen ihm oder irgend einem andern in der Nähe verlaufenden Nervenzweige aufzufinden.

An den Verzweigungen des *N. saphenus major* am Unterschenkel fanden sich in der Nähe des Kniegelenks vier grössere taubeneigrosse Geschwülste — entsprechend Nr. 6. und 7. An zwei stärkern Hautästen, im vordern mittlern Theil des Unterschenkels, sass eine bisquitförmige, aus zwei haselnussgrossen Anschwellungen zusammengesetzte und gerade vorn auf der tibia eine gänseeigrosse Geschwulst, in welcher der entsprechende Hautnerv zu enden schien — gleich Nr. 11. — In den weitern Verzweigungen an der innern Seite des Unterschenkels fanden sich ausser mehreren bohnengrossen, noch eine nussgrosse Anschwellung — entsprechend Nr. 8. — Die beiden untern Viertel der tibia und die innere Fläche des tibiotarsal, Gelenks wurde durch die unter Nr. 9. beschriebene Anschwellung bedeckt. Dieselbe lag zwischen der verdünnten Haut und der innern Fläche der tibia und bedeckte die geheilte, später zu beschreibende Bruchstelle derselben. Sie hing an dem innern Rand der tibia durch straffes Bindegewebe fest mit dem periost derselben zusammen; von einem dichten Balge umgeben, auf welchem sich, aus der art. tibial. post. ein grosser Arterienzweig verbreitete, fühlte sie sich im Allgemeinen teigig, an einzelnen Stellen aber auch härtlich an. Diese Geschwulst sass im Bereiche der tiefsten Verzweigungen des N. saphenus major, es liess sich aber auch hier kein Zusammenhang zwischen ihr und dem Nerven nachweisen.

Allgemeine Beschreibung der Geschwülste.

Verbindung.

Die Geschwülste kamen sowohl im Verlaufe der grössern Nervenstämme, als auch in den feinsten Verzweigungen der Haut und Muskelästchen vor. Bei einigen Anschwellungen konnte man den Nerven

bis zu seinem Eintritt in dieselbe verfolgen, während ein Heraustreten desselben nicht wahrgenommen werden konnte. Bei andern Geschwülsten, besonders sehr oberflächlich gelagerten, wie die unter der Haut der Wade (Nr. 10.) und bei der grossen Geschwulst im untern Viertheil des Unterschenkels (Nr 9.), konnte trotz der sorgfältigsten Präparation und der grössten Vorsicht zur Auffindung einer Nerverbindung kein nachweissbarer Zusammenhang mit irgend einem Nervenaste aufgefunden werden.

Die Geschwülste lagen theils im mittlern Theil des Nerven, theils waren sie mehr seitlich gelagert. Sie zeigten immer einen auffallenden Zusammenhang mit dem Neurilem, oft schien sich der ganze Nerv zu spalten und verlief in seine einzelnen Fasern auseinandergedrängt über oder seitlich von der Geschwulst, so dass diese manchmal den mittlern Theil des Nerven einnahm; an andern Stellen dagegen schienen nur einzelne Fasern des Nerven mit der Geschwulst in Verbindung zu sein, während seine Hauptmasse mehr seitlich an der Geschwulst vorüberlief.

Grösse.

Die Grösse der Geschwülste wechselte von der einer kaum bemerkbaren Anschwellung bis zu der einer starken Melone. Es fanden sich deren reichliche von Hirsekorn, Hanfkorngrösse, von der einer kleinen Erbse, einer Bohne, Vogelkirsche, Haselnuss, Tauben-, Hühner- und Gänseeigrösse.

Gestalt.

Im Allgemeinen hatten die Geschwülste eine rundliche, sich mehr oder weniger der Eiform annähernde Gestalt; viele waren auch plattgedrückt, nierenförmig und boten oft an ihrer Oberfläche flachere oder tiefere Furchen dar, von dem An- oder Aufliegen von Gefässen herrührend. Ihr Längsdurchmesser war in der Regel dem Verlauf der Nerven paralell; indem mehrere dieser Geschwülste nahe aneinander lagen, bildeten sich nicht selten aus verschiedenen Geschwülsten zusammengesetzte, unregelmässig, höckrig gestaltete Massen. Auf den grössern Geschwülsten fanden sich zuweilen kleinere aufsitzend, oder es traten auch im Verlaufe eines Nerven, in ziemlich gleichen Abständen von einander, kleinere oder grössere Anschwellungen auf, wodurch der Nerv ein rosenkranzförmiges Ansehen erhielt. An andern Stellen wieder waren mehrere Geschwülste nebeneinander in die Breite des Nerven eingelagert, wodurch dieser plattenförmig auseinander gedrängt wurde.

Hüllen.

Schon bei der groben Untersuchung zeigten die Geschwülste, je nach ihrer Lagerung, ob an der Peripherie, oder im tiefern Verlauf der Nerven selbst, verschiedene Umhüllungen.

Alle peripherisch gelagerten Geschwülste, besonders die unmittelbar unter der Haut gelegenen, zeigten eine deutlich abgegränzte Hülle, die aus subcutanem Zellgewebe bestand, den in den tiefern Nerven selbst gelegenen Geschwülsten fehlte diese eigene Hülle; beide Arten hatten aber eine feste balgartige äussere Haut, die nach einwärts in die Tiefe der Geschwulst Fortsätze schickte und in unmittelbarer Verbindung mit dem Neurilem stand. Das Unterhautzellgewebe war an den oberflächlichen Geschwülsten nur wenig entwickelt, so besonders über der grossen Geschwulst an der Wade, an der innern Fläche des untern Theils des Unterschenkels und über den Geschwülsten am Fussrücken. Das intermuskuläre Zellgewebe, so wie das die grössern Gefässe und Nerven umgebende war dagegen in grösserer Menge vorhanden.

Verschieblichkeit.

Die oberflächlich liegenden Geschwülste liessen sich leicht nach allen Seiten hin verschieben, ja man konnte sie sogar von ihrer Unterlage etwas abgreifen, besonders war die angebliche Unmöglichkeit einer Längsverschiebung hier nirgends zu finden. Ueber die Verschieblichkeit der tiefer liegenden Geschwülste konnten natürlich vor der Präparation keine Beobachtungen gemacht werden.

Die Verbindung mit der Nachbarschaft war eine sehr geringe, so dass die oberflächlichen Geschwülste nach Einschneidung ihres Zellgewebbalges mit Leichtigkeit entfernt werden konnten.

Die unter der Haut gelegenen Geschwülste entwickelten sich vorwaltend nach aussen, verdünnten das über ihnen liegende Zellgewebe und den betreffenden Hauttheil entsprechend ihrer Grössezunahme und waren meist bis zur Hälfte ihres Umfangs über das Niveau der Haut erhaben. An andern Stellen waren die Geschwülste ganz in die äussere Haut eingestülpt, so dass die Verbindung mit den übrigen Theilen nur durch einen schmälern Stiel vermittelt wurde. Es ist sehr wahrscheinlich, dass in demselben Maase, als sich diese Geschwülste von ihrem eigentlichen Entstehungsorte entfernten, sie sich von ihrer frühern Nervenverbindung allmälig loslössten [1]).

Die tiefer liegenden Geschwülste mussten natürlich im Verhältniss ihrer Grösse ihre Umgebung comprimiren, wodurch sich in den Muskeln bedeutende Eindrücke vorfanden, der Gestalt und Grösse der aufliegenden Geschwülste entsprechend.

Consistenz.

Die Geschwülste fühlten sich theils mehr weich teigig, theils mehr elastisch und fest, theils dunkel fluktuirend an. Manche zeigten schon bei der oberflächlichen Palpation, dass sie aus verschiedenen festern und weichern Massen zusammengesetzt waren. Bei ihrer geringen Befestigung mit der Umgebung glitten sie bei schwachem Druck schon leicht aus.

Farbe.

Die Farbe der Geschwülste hing von der ihrer äussern Hüllen ab; diese war hell, grauweisslich, ein mässiger Blutreichthum gab ihr dabei ein blassröthliches Aussehen.

Struktur.

Durchschnitt man einen Geschwulst, so konnte man deutlich eine äussere feste Hülle unterscheiden, von welcher bald feinere, bald gröbere Fortsätze sich in das Innere der Geschwulst erstreckten. Je mehr sich diese Fortsätze von ihrer Ursprungsstelle entfernten, um so dünner und weniger bemerklich waren sie. Diese Fortsätze hatten, wie die Hülle selbst, eine grössere Festigkeit und Derbheit, eine fasrige Struktur und eine blassröthliche Färbung.

Die Hauptmasse der Geschwulst, besonders gegen ihre Mitte hin, bestand aus einer blassgelblich, trüben, gallertartig, markähnlichen Masse, die zwischen die obenbeschriebenen fasrigen Fortsätze einge-

---

1) Eine ähnliche Ansicht finden wir bei Cruveilhier, wo er von den Ursachen der Nervenatrophie spricht; er sagt: «Une des causes les plus frequentes, c'est la compression ou mieux la distension du nerf par une tumeur développée, soit dans le voisinage du nerf, soit dans son epaisseur. Cette atrophie peut être portée jusqu'à la disparition complète du nerf. Le cordon nerveux s'aplatit, devient rubané; ses filets s'éparpillent; leur tissu devient grisâtre, et ils finissent par disparaître complètement etc. *Anatomie Patholog. du Corps Humain.* Livraison 35. Planche 2. Bd. II.

lagert war, gegen die Mitte hin, aber die ganze Masse der Geschwulst ausmachte. Einzelne Stellen dieser Zwischensubstanz erschienen häufig auffallend trüber, blassgelblicher, an andern dagegen war eine deutliche fleckenförmige Blutanhäufung, noch andere Stellen waren schiefergrau bis dunkelschwarz pigmentirt. Diese pigmentirten Partien waren gewöhnlich von den vorgenannten trüben markigen Stellen umgeben.

Sämmtliche näher untersuchten Geschwülste zeigten eine derartige Struktur, nur mit dem Unterschied, dass in einzelnen mehr das Fasergewebe, in andern mehr die gallertig markige Masse vorherrschte. So bestand die genannte Geschwulst am linken Unterschenkel blos aus Fasergewebe, und bot bei der äussern Betrachtung das Aussehen eines gewöhnlichen Gebärmutterfibroiden dar. Es fanden sich ferner Geschwülste, in welchen die genannten trübern Massen und die Pigmentirung noch vollkommen mangelten, während in noch andern die Trübung, in wieder andern die Pigmentirung vorherrschte. Letzteres war besonders an oberflächlichen Geschwülsten der Fall, welche wohl vielfachen Beleidigungen ausgesetzt waren. Ueber die Gefässentwicklung in den Geschwülsten blieb ich vollkommen im Unklaren; manchmal erstreckten sich ganz ansehnliche Arterienstämme auf die Geschwulst und schienen sich in dem Balge zu verbreiten, auch grössere Gefässe waren hie und da im Innern sichtbar, besonders weit klaffende, peripherisch gelagerte venöse Sinus. Bei der microscopischen Beobachtung fanden sich zu wiederholtenmalen grössere Gefässe, während Capillare nie zur Anschauung kamen. Mehrere Versuche zur Injektion mit Carminlösung misslangen vollkommen.

Anatomische und microscopische Beschreibung der Muskeln des Unterschenkels.

Die Muskeln des Unterschenkels waren im Allgemeinen atrophisch, dünn, theilweise membranös, auffallend blass. Viele derselben zeigten eine vollkommene Fettdegeneration, sie hatten ihre rothe Farbe mit einer ganz blassgelblichen vertauscht, jedoch mit Beibehaltung ihres streifigen Aussehens. Sie waren dabei mürber und sehr leicht zerreisslich. Diese Veränderungen waren zum Theil über ganze Muskeln verbreitet, zum Theil waren nur einzelne Partien davon ergriffen, während die übrigen Theile desselben Muskels mehr die Zeichen einer einfachen Atrophie darboten. Manche Muskeln zeigten an einzelnen Stellen höckrige Auftreibungen, von Nervengeschwülsten im Verlauf der Muskelnerven herrührend, so besonders im m. soleus und im m. semimembranosus, vergl. Taf. II. Fig. 6.; auch fanden sich nicht selten Eindrücke von an- oder aufliegenden Geschwülsten erzeugt.

Unter dem Microscop zeigten sich je nach der stärkern oder geringern Fettentartung der einzelnen Muskeln verschiedene Zustände.

In geringern Graden fand sich zwischen den Primitivcylindern eine reichliche Entwicklung fleckenförmiger Anhäufungen molecularer Fettkörnchen, zwischen denen sich hie und da einzelne grössere Fettbläschen wahrnehmen liessen. Manchmal waren diese Anhäufungen so bedeutend, dass die Masse der Muskelprimitivcylinder verdrängt zu sein schien. Diese Entwicklung des Fettgewebes zwischen den Primitivcylindern stand in umgekehrtem Verhältniss zu der Verfettung des Cylinders selbst, so dass, wenn wir Fett in reichlicher Menge ausserhalb der Cylinder fanden, diese selbst solches gewöhnlich nur in geringem Maasse enthielten und umgekehrt.

In höhern Graden zeigten die Primitivröhren selbst verschiedene Stufen der Fettentartung. War die Degeneration noch nicht weit vorgeschritten, so war sowohl die Längs- als Querstreifung deut-

lich sichtbar, aber im Verlauf der einzelnen Fibrillen, und besonders im mittlern Theil der Primitivröhre fanden sich, reihenförmig angeordnet, moleculare Fettkörnchen. Die Muskelpartie, die dieses Stadium der Verfettung zeigte, hatte immer noch eine röthliche Farbe.

Diese molecularen Fettanhäufungen mehrten sich in der Weise, dass sowohl mehrfache Reihen, als auch grössere Gruppen dicht beisammen liegender Fettmolecüle innerhalb der Primitivröhre vorgefunden wurden, während andere Stellen derselben noch mehr ihr normales Aussehen erhalten hatten; zugleich schienen auch auf der Hülle des Cylinders grössere oder geringere Mengen Fettkörnchen aufgelagert. Bei diesem Grade der fettigen Entartung fanden sich gewöhnlich schon kleinere und grössere Fettbläschen an den Stellen, wo die Fettmolecüle am dichtesten lagen; an eben diesen Stellen war auch das normale Aussehen der Primitivbündel schon fast ganz geschwunden. Zugleich war hier eine auffallende Brüchigkeit der Primitivröhren schon sehr ausgesprochen, so dass nach nur einiger Präparation kaum mehrere grössere Cylinder unversehrt zur Beobachtung gelangten, indem theils Querrisse, theils vollkommenes Zerrissensein derselben in einzelne kleinere Stücke sich zeigten. Der Durchmesser der hier beobachteten Cylinder liess schon eine bedeutende Verminderung erkennen.

In noch höhern Graden hatten die Primitivbündel ihr normales Aussehen vollkommen verloren, indem sie ganz mit Fettkörnchen und kleinern oder grössern Fettbläschen angefüllt erschienen, wodurch sowohl die Längs- als auch die Querstreifung völlig untergegangen war, während durch das an den Rändern deutlich wahrnehmbare scharf conturirte Sarcolemma die ursprüngliche Form der Cylinder noch deutlich hervortrat. Der Inhalt derselben war in diesem Grade mehr oder weniger dunkel gefärbt, hatte ein körniges Aussehen, während die Fettbläschen durch ihre starke Lichtbrechung vortraten. Die Scheide zeigte hier eine noch grössere Neigung zu Einrissen, aus welchen der fettige Gehalt leicht vortrat.

An solchen Stellen, wo die Degeneration noch weiter vorgeschritten erschien, waren die einzelnen Fettmolecüle fast ganz geschwunden, während die Fettbläschen in bei weitem grösserer Menge vorhanden waren; dieselben zeigten stellenweise eine solche Ausdehnung, dass sie den ganzen Inhalt der Primitivröhre auszumachen schienen und nur ihre reihenförmige Längsanordnung ihre Lage innerhalb der Scheide bewiesen. Der Durchmesser der einzelnen Fettblasen war ziemlich wechselnd, so dass das Sarcolemma oft buchtig ausgedehnt und die ganze entartete Faser rosenkranzförmig verändert erschien.

In den höchsten Graden fand man an Stellen, die ein weisses, der frühern Muskelfarbe ganz unähnliches Aussehen darboten, ausser der vorgenannten Anordnung der Fettblasen, noch ein ganz unregelmässiges Auf- und Nebeneinandergelagertsein grösserer Fettzellen, ohne dass nur im allerentferntesten hier eine bestimmte reihenförmige Anordnung wahrzunehmen gewesen wäre.

Auffallend war bei dieser Ueberhandnahme der Fettblasen eine sehr reichliche Entwicklung von theils lockenförmigen, theils netzförmigen Bindegewebbündeln, ganz ähnlich, wie sie im subcubanen Bindegewebe gefunden werden, während in dem noch weniger verfetteten Gewebe diese Bindegewebmassen nicht wahrzunehmen waren.

Die bei verschiedenen Objekten angestellten Messungen ergaben folgende Resultate: Der Durchmesser der feinsten Fettmolecüle war gleich $^1/_{480}$^{mm}; der Durchmesser der grössten Fettblasen $= ^1/_{16} — ^1/_3$$^{mm.}$; der Durchmesser der verfetteten Primitivbündel $= ^1/_{49} — ^1/_{21}$$^{mm.}$, während der Durchmesser der normalen Primitivbündel meist $= ^1/_{12} — ^1/_8$$^{mm.}$, selten zwischen $= ^1/_{24} — ^1/_{12}$$^{mm.}$ gefunden wurde.

In diesem verfetteten Zustande befanden sich vor Allem die Extensoren des Fusses: Extens. digit. ped. comm. long. — Ext. halluc. long. — Tibialis ant., weniger die Perronaei, aber wieder in höherm Grade Flexor halluc. long. — Flexor comm. dig. ped. long. und Tibial. post.

Beschreibung der Knochen des Unterschenkels.

Die tibia war in ihrem mittlern Theile nach einwärts gebogen und an dem Uebergang des dritten in das letzte Viertel war ein geheilter Knochenbruch, welcher gerade durch die massige Geschwulst — Nr. 9. — bedeckt wurde. Das obere Stück der tibia war dabei einwärts und rückwärts gelagert, während das untere Stück mehr vor und auswärts etwas in den Zwischenknochenraum getreten war. Die vereinigten Knochen bildeten hier einen stumpfen Winkel, dessen Oeffnung nach vorwärts sah; zugleich war das untere Stück der tibia etwas aufwärts geschoben, wodurch die früher beschriebene Verlagerung des innern Fussrandes nach aufwärts ihre Erklärung findet.

Das obere Stück der tibia überragte um $1^1/_2$ Cm. das untere nach einwärts, zugleich bildete dieses obere Stück einen gegen 1 Cm. starken scharf nach rückwärts vorspringenden Knochenstachel; an diesen Knochenstachel war die genannte Geschwulst Nr. 9. fest angewachsen, und sie füllte die tiefe Grube, die durch das Auswärtsweichen des untern Stückes bedingt war, vollkommen aus. Noch an verschiedenen Stellen des obern Stückes, besonders an seinem innern Rande, ungefähr 5 Cm. oberhalb der Bruchstelle, waren scharf vorspringende Knochenhöcker; ähnliche scharfe Knochenvorsprünge fanden sich auch am untern Stück der tibia in der Nähe der Bruchstelle. Der Bruch selbst war durch neugebildete Knochenmasse, mit bedeutender Massezunahme beider Enden, vollkommen fest geheilt. Die Breite des Knochens an der Bruchstelle betrug 7 Cm.

Die fibula zeigte eine ähnliche alte, geheilte Fractur; sie fand sich in dem obern Viertel derselben, schon äusserlich deutlich erkennbar durch einen an der äussern Fläche des Unterschenkels scharf vorspringenden Höcker, vergl. Taf. I. Fig. a. Nr. 3. Dieser Höcker rührte von dem untern Ende der fibula her, indem die Knochen hier so übereinandergeschoben waren, dass das untere Ende nach aussen und hinten, das obere dagegen nach innen und vorn gelagert war. Beide Knochenenden waren beträchtlich verdickt, fest miteinander vereinigt und das untere Stück zeigte an seiner hintern Fläche ebenfalls mehrere scharf vorspringende Knochenhöcker.

Gerade in der Vertiefung, die durch das Vorspringen des untern Stücks gebildet wurde, verlief der Anfangstheil der N. N. peronaeus superfic. et peron. profund.

Beschreibung der Wirbelsäule.

Die Wirbelsäule war durch Herausnahme des Rückenmarks sehr verstümmelt worden, so dass die Skelletirung derselben nur mit vieler Mühe, nachdem die einzelnen Wirbel wieder vervollständigt und zusammengeleimt waren, gelang. Die Zusammensetzung der noch vorhandenen achtzehn Wirbel — sämmtliche Lenden- und Brustwirbel und der unterste Halswirbel — wurde in der Art vorgenommen, dass die einzelnen Wirbel genau ihre frühere Stellung einnahmen und so die Biegungen und Verdrehung der Rückensäule deutlich. Es ergaben sich nun folgende Resultate.

Die Länge dieses Fragments der Wirbelsäule betrug $28^1/_2$ Cm. und zwar dies die gerade Linie von dem obern Rand des ersten Brustwirbels bis zum untern Rand des letzten Lendenwirbels.

Die Länge des Brusttheils, nach der Biegung gemessen, = 23 Cm.; die Länge des Lendentheils, nach der Biegung gemessen, = $13^1/_2$ Cm. Diese Messungen wurden auf der hintern Seite der Wirbelsäule vorgenommen in den sulcis poster. columnae vertebr.

Die Länge auf der vordern Seite der Wirbelkörper gemessen, war: Brusttheil = 30 Cm., Lendentheil = 17 Cm.

Eine senkrechte Linie von der Spitze des proc. spin. des vertebra prom. herabgezogen, ging über den proc. spin. des achten Brustwirbels und unten dicht an der rechten Seite des proc. spin. des fünften Lendenwirbels vorbei. Von dieser Linie fanden wir hauptsächlich zwei starke seitliche Abweichungen.

Die erste Verbiegung war im Brusttheil nach rechts, ihre stärkste Entfernung von der senkrechten war in der Höhe zwischen dem dritten und vierten proc. spin. = $3^1/_2$ Cm.; ihre compensirende Verbiegung nach links in dem Lendentheil betrug in der Höhe des zweiten Lendenwirbels 3 Cm. Entfernung von der senkrechten. Diesen starken Verbiegungen entsprechend waren auch die meisten Wirbel aus ihrer normalen Stellung mit der Richtung des Körpers nach vorn, verdreht, so dass die Brustwirbel vom dritten bis neunten ziemlich stark nach rechts gerichtet, von hier an in die nach links verdrehten untern Brust- und Lendenwirbel übergingen, der letzte Lendenwirbel sah wieder gerade nach vorn. Die normale Concavität der Brustwirbel war fast ganz aufgehoben, und besonders im mittlern Theil in eine Convexität nach rechts verwandelt.

An den Stellen der seitlichen Concavitäten waren nicht allein die seitlichen Theile der ligam. intervert. ganz geschwunden, so dass die Wirbelkörper sich hier dicht berührten, sondern die Seitentheile der Körper und Bogen waren so verkümmert, dass man ihre einzelnen Theile oft nur mühsam aus den verschmolzenen Massen herausdeuten konnte. So waren z. B. die rechten Seitentheile der Wirbel vom zehnten Brust- bis dritten Lendenwirbel so verkümmert, dass an einzelnen der untere rechte Gelenkfortsatz nur noch als facettirte, verbreiterte Gelenkfläche unmittelbar unter dem Dornfortsatz lag, und der obere Gelenkfortsatz mit dem Querfortsatz verschmolzen, über dem Dornfortsatz liegend, das ganze Rudiment des Seitentheils ausmachten. Trotzdem waren auf der rechten concaven, atrophirten Seite des Lendentheils die Intervertebrallöcher durchgängig unregelmässig erweitert. So mass der Längsdurchmesser des foram. interv. quartum zwischen dem vierten und fünften Lendenwirbel 3 Cm., seine Breite = $1^1/_2$ Cm., das unmittelbar ober ihm befindliche in der Länge = 2 Cm., Breite = 7 mm., es sind dies die Intervertebrallöcher, in welchen die bedeutenden Geschwülste des zweiten, dritten und vierten Lumbarnerven gelegen, vergl. S. 7.; auch auf der convexen linken Seite des Lendentheils fanden wir Längsdurchmesser von 2 Cm. Ebenso wie die Geschwülste der Rückenmarksnerven hier die Intervertebrallöcher erweitert hatten, fanden sich innerhalb des Canals der Wirbelsäule in dem Lendentheil ganz deutliche Eindrücke in die Wirbel, welche in verschiedener Tiefe und Gestalt offenbar von den Geschwülsten der cauda equina herrühren mussten.

Anatomische Beschreibung des Rückenmarks.

Die eben angegebene Beschaffenheit der Wirbelsäule, besonders deren starke Verbiegungen erschwerte die Eröffnung des Wirbelcanals sehr, so dass die Herausnahme des Rückenmarks nur mit namhaften Verletzungen gelang. Der ganze Cervicaltheil und das unterste Ende der cauda equina kamen nicht zur Beobachtung, indem an dem mittlern Theil der letztern war durchgeschnitten worden; da sich

später unterhalb der Schnittfläche noch eine Geschwulst innerhalb der Wirbelhöhle zeigte, so wurde dieselbe noch mit einigen anhängenden Nerven und dem entsprechenden Stück der Rückenmarkshüllen herausgenommen.

Die äussern Venenplexus waren nicht verändert.

Die *dura mater* war ganz gesund.

Die *Arachnoidea visceralis* enthielt in der obern Rückenpartie und zwar an ihrer hintern Fläche, und in Lumbarpartie an ihrer vordern Fläche mehrere Knochenplättchen. An der letztern Stelle hatte eins an der linken Seite wohl die Grösse eines halben Fingernagels mit ovaler Gestalt. Der Subarachnoidealraum war überall vollkommen entwickelt.

Die Beschaffenheit der *pia mater* war normal. Das Rückenmark selbst schien im Ganzen etwas fester und schmäler, die daraus entspringenden Nerven waren auch etwas dünner, nur an den Stellen, wo sie in die gleich zu beschreibenden Geschwülste eindrangen, verdünnten sie sich ein wenig. Das bei weitem bemerkenswertheste war aber eine sehr reichliche Entwicklung verschiedener grosser höckriger Geschwülste an den Nervenwurzeln des untern Theils des Rückenmarks. Innerhalb des Sackes der *dura mater* fanden sich diese Geschwülste nur an den Wurzeln der Lumbar-, der Sacralnerven und dem N. coccygeus und zwar vorzüglich der rechten Seite. Ausserhalb der *dura mater* und zwar im foram. intervert. VII., zwischen dem siebenten Hals- und ersten Rückennerven, vom achten Halsnerven, gerade an der Vereinigungstelle der beiden Wurzeln, so dass das Ganglion mit hineingezogen war, fand sich auch eine Geschwulst, ferner noch einige innerhalb des Wirbelcanals bei verschiedenen Lumbarnerven.

Die Nerven des Brusttheils waren vollkommen gesund.

Nähere Beschreibung der *cauda equina*.

Da die cauda equina, wie schon oben erwähnt, nicht unversehrt erhalten war, indem mit dem untern Theile des Sackes der dura mater auch meist die Enden der Nervenwurzeln abgeschnitten waren, und so die zu einander gehörigen vordern und hintern Wurzeln in gar keiner Verbindung mehr standen; da ferner mehrere Wurzeln in eine verschmolzen, oder auch umgekehrt eine Wurzel in mehrere getheilt erschien, so war es nicht immer leicht, genau die einzelnen Wurzeln für sich zu sondern, und die betreffenden vordern und hintern zusammenzufinden. Die gelungene Zeichnung der cauda equina auf Taf. III. wird daher wesentlich zum Verständniss der Beschreibung beitragen. Die Wurzeln der von der intumescentia lumbaris und unterhalb derselben entspringenden Nerven waren in ihrer normalen Zahl vorhanden, und zwar 10 Wurzeln für die Lumbarnerven auf jeder Seite, 10 Wurzeln für die Sacralnerven auf jeder Seite, 2 Wurzeln für den N. coccygeus, wenn auch vielleicht die Deutung der wenigen verschmolzenen oder doppelt vorhandenen Wurzeln manchmal nur durch Wahrscheinlichkeitsgründe bedingt wurde. Der Ursprung und das Zusammentreten der feinfasrigen Wurzelfäden bot nur bei einigen hintern Wurzeln der rechten Seite geringe Abnormitäten, er fand sonst auf die gewöhnliche Weise, wenn auch nicht immer, ganz symmetrisch statt.

Die einzelnen Wurzeln selbst verhielten sich nun folgendermassen:

I. Die vordern Wurzeln der rechten Seite.

a) Lumbarnerven.

Die erste vordere Wurzel vereinigte sich nach ihrem Durchtritt durch die dura mater mit ihrer hintern, deren Ganglion mehr als zu Bohnengrösse und etwas höckrig angeschwollen war.

Die zweite zeigte in ihrem Verlauf innerhalb des Sackes der dura mater zwei erbsengrosse, stark höckrige Geschwülstchen.

Die dritte ebenfalls zwei kleine erbsengrosse Knoten.

Die vierte und fünfte waren in einen durchgängig höckrigen verdickten Strang verschmolzen, an dem sich fünf einzelne knotige Anschwellungen erkennen liessen.

b) Sacralnerven.

Die erste, zweite und dritte Wurzel sind hier offenbar miteinander verschmolzen, und zeigen in ihrer obern vereinigten Partie einen linsengrossen Knoten. Gleich unterhalb desselben gehen aus dem Umfang der verschmolzenen Wurzeln drei ziemlich feine Nerven ab. Der mittlere Theil der verschmolzenen Partie schwillt zu einer stark kirschgrossen Geschwulst an, welche mitten zwischen diesen drei Nerven inne liegt; diese liegen der Geschwulst fest auf, und sind auf der Oberfläche derselben etwas bandförmig abgeplattet. Unterhalb der Geschwulst treten sie in normaler Beschaffenheit wieder etwas näher aneinander, jedoch ohne sich zu vereinigen. Der eine von ihnen zeigt kurz vor seinem abgeschnittenen Ende einen kleinen ovalen Knoten.

Die vierte Wurzel zeigt zwei hanfkorngrosse Geschwülstchen.

Die fünfte eine stark erbsengrosse Anschwellung.

c) Der *N. coccygeus* zeigte in der vordern Wurzel rechterseits keine Abnormität.

II. Die hintern Wurzeln der rechten Seite.

Sie zeigten die stärksten Degenerationen.

a) Lumbarnerven.

Die erste Wurzel von normaler Beschaffenheit; nur ist, wie schon angeführt, ihr Ganglion höckrig angeschwollen.

Die zweite zeigte bald nach ihrem Ursprung aus zwei starken Wurzelfäden eine platte, linsengrosse Geschwulst.

Die dritte besteht aus zwei getrennt verlaufenden Fasern, wovon die obere sehr dünn drei hanfkorngrosse Geschwülstchen zeigt; die untere gleich hinter der Vereinigung ihrer Wurzelfäden eine erbsengrosse, dann noch fünf kleinere und zuletzt eine sechste von der Grösse einer Nuss, welche mehr an der vordern Fläche des Nerven sass, so dass der Nerv mit der Hauptmasse seiner Fasern an der hintern Fläche der höckrigen Geschwulst verlief.

Die vierte zeigt dicht von ihrem Ursprung an und in ihrem weitern Verlauf sechs hanfkorn-erbsengrosse Anschwellungen.

Die fünfte war von ihrem Ursprung an gegen 4 Cm. weit, wohl um das Dreifache ihres normalen Umfangs verdickt, wobei sich mehrere einzelne, bis erbsengrosse Knoten unterscheiden liessen; aus dem untern Ende dieser verdickten Partie traten zwei feine Nerven, von denen der eine eine leichte ovale Anschwellung zeigte.

b) Sacralnerven.

Die erste Wurzel wird durch das Zusammentreten mehrerer Wurzelfäden gebildet, die selbst schon leicht höckrig, sogleich zu einer bohnengrossen Geschwulst verschmelzen, über die ein Theil des Nerven in einem feinen Strang wegläuft, während der andere Theil unmittelbar aus dem Ende der Geschwulst heraustretend noch einen erbsengrossen Knoten zeigt.

Die zweite finden wir schon sehr dicht am Rückenmark in eine unförmliche höckrige Geschwulstmasse umgewandelt von $2^1/_2$ Cm. Länge und $1^1/_2$ Cm. Breite. Aus dem untern Ende dieser Geschwulst

treten zwei Nervenfäden, die beide ziemlich zahlreiche Geschwülste, von hanfkorn- bis haselnussgrösse zeigen, die zum Theil centrisch, zum Theil excentrisch aufsitzen.

Die dritte hat an ihrem Ursprung und in ihrer Mitte von zahlreichen kleinen Geschwülstchen ein rosenkranzartiges Aussehen und an ihrem Ende noch einen linsengrossen Knoten.

Die vierte ist in der Nähe ihres Ursprungs etwas höckrig angeschwollen, theilt sich gegen ihre Mitte hin in zwei Fasern, deren jede eine hanfkorngrosse Geschwulst trägt.

Die fünfte ist normal.

c) Der N. *coccygeus* zeigt in seiner hintern Wurzel rechterseits zwei kleine Knötchen.

III. Vordere Wurzeln der linken Seite.

Sie sind sämmtlich, mit Ausnahme der dritten, zehnten und zwölften, deren jede in ihrem Verlauf ein kleines Knötchen zeigt, normal.

IV. Hintere Wurzeln der linken Seite.

Ebenfalls normal, nur war das Ganglion der dritten bis zur Grösse eines starken Taubeneies angeschwollen, und die zehnte an ihrem Ursprung in der Ausdehnung von $2^1/_2$ Cm. höckrig entartet.

In dem noch später herausgenommenen fehlenden Theil der cauda equina fanden sich noch in den verschiedenen Nervenwurzeln acht grössere und kleinere Geschwülste, alle auf der rechten Seite, und auch auf der linken Seite noch zwei kleinere. Unter diesen war eine auf der rechten Seite vorkommende Anschwellung höchst interessant. Sie hing mit einer Nervenwurzel zusammen, gerade an deren Durchtrittsstelle durch die dura mater und hatte sich zwischen den Rückenmarkshäuten so nach dem Wirbelkanal hin entwickelt, dass sie die Arachnoidea parietalis vor sich her stülpend, einen Ueberzug von dieser erhalten hatte. An den Gränzen der Geschwulst war der unmittelbare Uebergang des Ueberzuges in das übrige Arachnoidealblatt deutlich zu sehen. Sie hatte die Grösse eines starken Taubeneies, und der Nerv zog sich von ihr aus in der Dicke eines Fingers weiter durch den übrigen Theil der Rückenmarkshäute, des Wirbelkanals und des Zwischenwirbellochs nach aussen. Die Raumbeengung in der natürlich sehr erweiterten Höhle war dadurch eine ganz exquisite.

Histologische Untersuchung verschiedener Nerven und Geschwülste.

A. Histologie der Nerven und Geschwülste innerhalb des Wirbelkanals.

Die gröbere Verbindungsweise zwischen den Nerven und den Geschwülsten, soweit erstere innerhalb des Wirbelkanals verliefen, stellte sich folgendermassen heraus. Die einzelnen Wurzeln der Rückenmarksnerven, sowie die durch die Vereinigung der Wurzeln gebildeten Nerven liessen sich in der Nähe der Geschwülste leicht wieder in mehrere Stränge spalten. Ein solcher secundärer Strang lief gewöhnlich mitten in die Geschwulst, da er aber selbst nur ein Theil des ganzen Nerven war, so musste die Geschwulst nothwendig excentrisch gelagert erscheinen, indem der grösste Theil des Nerven an ihr vorüberging.

Das Neurilem des secundären Nervenstrangs ging nun unmittelbar mit einer namhaften Verdickung in die äussere Hülle der Geschwulst über; die pia mater und das viscerale Blatt der arachnoidea setzten

sich mit den Nerven bis auf die Geschwülste fort, dort ganz miteinander verschmolzen den äussern Ueberzug der sehr gefässreichen Hülle der Geschwülste bildend.

Die einzelnen Geschwülste bestanden deutlich aus einer Hülle, aus der sich nach einem Längsschnitt leicht der ganze weissliche, markige Inhalt vollkommen ausdrücken liess. An den beiden Polen der ovalen, häufig höckerigen Geschwülste trat der Nervenast ein und aus. Die übrige Hülle stellte sich als ein auf der äusseren Fläche glattes, im innern rauhes Säckchen dar, dessen innerer Hohlraum sich deutlich auf- und abwärts gegen die Nervenansätze zuspitzte.

I. Untersuchung der Nerven innerhalb des Wirbelkanals.

Die Nerven, besonders in der Nähe ihres Eintritts in die Geschwülste, zeigten folgende Abweichungen der einzelnen Bestandtheile von den normalen Verhältnissen.

1. Die Primitivröhren.

a) Wir fanden hier eine vollständige Anfüllung der Scheide durch den Inhalt; letzterer war nicht geronnen und von der Scheide entfernt, sondern er reichte in den bei weitem meisten Präparaten, die ich beobachtete, bis dicht wider die innere Fläche der Scheide, wodurch das charakteristische, doppelt conturirte Aussehen der Primitivröhre verloren ging. Oft schien sich der Inhalt an seiner peripherischen Partie etwas aufzuhellen, während der centrale Theil viel dunkler war; am häufigsten aber zeigte er in der Mitte und an der Peripherie eine ganz gleichmässige Trübheit und Dichtigkeit. Nur in einigen wenigen Fällen hatte sich der Inhalt von der Scheide getrennt, wobei der Inhalt übrigens auch das gleich zu beschreibende Aussehen nicht darbot.

b) Die Primitivröhren schienen im Ganzen etwas erweitert, die durchschnittliche Breite betrug $^1/_{50} — ^1/_{40}$ mm., während sich jedoch auch feinere Fasern in geringer Menge vorfanden; dagegen hatten Fasern aus der Wurzel eines gesunden linken Rückenmarksnerven im Durchschnitt einen Durchmesser von $^1/_{60} — ^1/_{50}$ mm. An einzelnen Stellen jedoch waren diese Erweiterungen sehr ausgesprochen (vergl. Taf. IV. Fig. 2.), so dass sie wohl das doppelte bis dreifache des gewöhnlichen Umfangs der Röhre erreichten. Messungen dieser erweiterten Stellen ergaben Durchmesser bis zu $^1/_{20} — ^1/_{12}$ mm. Diese Erweiterungen waren theils auf kleinere Stellen beschränkt, theils dehnten sie sich über grössere Strecken hin, so dass eine Erweiterung wohl das ganze Gesichtsfeld einnehmen konnte. Die Länge der erweiterten Stellen erstreckte sich in den äussersten Fällen bis zu $^1/_3$ mm. Die Erweiterungen waren an allen Stellen, die ich beobachtete, allseitig über die ganze Peripherie der Primitivröhre ausgebreitet, durchaus nicht einseitig oder sackförmig. An diesen Stellen schien die Scheide einen Theil ihrer Widerstandsfähigkeit eingebüsst zu haben, denn ich fand viele Präparate, wo trotz sehr vorsichtiger Präparation, und ohne Druck von Deckgläschen, offenbar die Nervenröhre an einer solchen ausgedehnten Stelle während ihres Verlaufs zwischen den andern Röhren eingerissen und ein Theil des Inhalts ausgetreten war.

Jedoch konnte keine solche Rissstelle mit Bestimmtheit zur Anschauung gebracht werden, indem die aus der Röhre ausgetretenen Massen durch Ueberlagerung sie verdeckten.

c) Der Inhalt stellte eine gleichmässig dunkle, etwas ins Gelbliche schillernde Masse dar, die fast überall dicht an der Scheide anlag, aber dabei immer ein unbestimmt marmorirtes Aussehen darbot. Es liessen sich in ihm deutlich viele theils zerstreute, theils mehr gruppenförmig vereinigte, stark das Licht brechende Körnchen und hier und da zerstreute grössere Fettbläschen wahrnehmen. Wo letztere lagen, befanden sich die erstern auch meist in grösserer Anzahl, was aber nicht umgekehrt der Fall war. —

Der Inhalt zeigte an den freien losgerissenen Enden der Nervenröhren keine besondere Neigung, aus der Scheide auszutreten, während er an den ampullenartigen Erweiterungen durch die Einrisse derselben mit Leichtigkeit hervortrat, wo dann sowohl die molecularen Fettkörnchen als auch die feineren Fettbläschen deutlicher wurden. — In den erweiterten Stellen war der Inhalt vorwaltend dicht, dunkel gefärbt und durch eine grössere Anhäufung der genannten Fettelemente ausgezeichnet; an den andern Stellen, besonders wo er nicht völlig an der Scheide anlag, war er dagegen lichter und die Fettelemente konnten nicht wahrgenommen werden. Beobachtungen über die Axenfaser und etwaige Veränderungen derselben hatte ich nicht Gelegenheit zu machen.

Diese Veränderungen der Primitivröhren fanden sich, wie gesagt, vorzüglich in der Nähe der Geschwülste entwickelt, und zwar hauptsächlich in den Strängen, die in direkter Verbindung mit der Geschwulst standen.

2. Das Neurilem. (Vergl. Fig. 1. von Taf. IV.)

Es zeigte kein so auffallendes krankhaftes Verhalten. Es stellte sich als helle streifige Masse dar mit reichlicher Entwicklung oblonger Kerne; nur fand es sich in der Nähe der Geschwülste in weit grösserer Menge zwischen den Primitivröhren angehäuft, wovon zum grössten Theil die bedeutendere Dicke des Nervenstrangs an der Eintrittsstelle in die Geschwulst abhing. — Oft bestand es hier aus ganz entwickeltem fibrillärem Bindegewebe.

Die Nervenstränge, an denen keine Geschwülste hingen, und auch die andern in einiger Entfernung von der Geschwulst, waren wenig verändert. Das in ihren Röhren geronnene Mark liess deutlich die Scheide wahrnehmen und das Neurilem war nicht stärker als normal entwickelt. Doch fanden sich manchmal auch hier einzelne Stellen, wo der Cylinder und Neurilem schon deutliche Spuren der Veränderung zeigten.

II Untersuchung der Geschwülste innerhalb des Wirbelkanals.

Die Geschwülste zeigten folgende Zusammensetzung:

1. Die Hülle der Geschwülste bestand aus:

a) Einem sehr verworrenen Netze deutlicher Bindegewebfasern; diesem untermischt verliefen Schichten und Stränge von demselben Fasergewebe, wie es in dem Neurilem sich darstellte, mit vielen oblongen Kernen.

b) Zwischen diesen zerstreut theils einzelne Fettkörnchen und Bläschen, theils waren diese beiden Elemente in Gruppen und Flecken vereinigt.

c) Zwischen dem Fasernetz verliefen Nervenröhren mit dem beschriebenen veränderten Inhalt. Nach dem Zusatz von Essigsäure, und besser noch durch Behandlung mit Kalilauge, die den grössten Theil des Fasergewebes mit Zurücklassung der Kerne auflösste, stellten sie sich besonders anschaulich dar. Alsdann sah man auch

d) hier und da deutlich ausgesprochene elastische Fäserchen, die theils als einfache dunkle Streifen, theils mit gabelförmiger Theilung oder Umrollung ihrer Enden, theils korkzieherartig gewunden zwischen den Kernen verliefen.

2. Der Inhalt der Geschwülste.

a) In den aus den Geschwülsten abgeschabten Massen fanden wir, ausser vielen molecularen Körnchen und kleinern und grössern Fettbläschen:

α) freie Kerne von $^1/_{120}$ — $^1/_{10}$ mm. Durchmesser;

β) jüngere rundliche Zellen mit grossen ovalen Kernen von $^1/_{80}$ — $^1/_{70}$ mm. Durchmesser;

γ) spindelförmig ausgezogene kernhaltige Zellen von $^1/_{30}$ — $^1/_{24}$ mm. Länge.

Diese Elemente fanden sich bei der weitern Untersuchung an fast allen Stellen, wo sich das noch zu beschreibende, ganz unentwickelte Fasergewebe vorfand, diesem in grösserer oder geringerer Menge eingelagert. An einzelnen Stellen waren diese spindelförmigen Zellen so reichlich und so dicht aneinander gelagert und nur durch eine so sparsame Zwischensubstanz vereint, dass sie die Hauptmassen dieser Stellen ausmachten. Diese Stellen zeigten auch eine ausgesprochene Streifung, welche von der paralellen Lagerung der spindelförmigen Zellen abhing. — An andern Stellen zeigte das Gewebe ebenfalls eine leichte Streifung mit vielen stäbchenförmigen und ovalen Kernen, während eine sorgfältige Untersuchung mich überzeugte, dass hier keine Zellen, sondern die veränderten Kerne direkt in die streifige Zwischensubstanz eingebettet waren, und zwar mit ihrem Längsdurchmesser immer paralell mit der Streifung. Diese Verhältnisse traf ich besonders in kleinern Geschwülsten.

b) Die Hauptmasse der im Rückenmarkkanal befindlichen Geschwülste bildete aber ein sehr feines, zartes, streifiges Fasergewebe mit hier und da eingestreuten oblongen Kernen. Völlig entwickeltes Bindegewebe mit Fibrillen und Bindegewebbündeln konnte ich hier nirgends sehen. Die Streifung war an vielen Stellen so zart, dass sie leicht übersehen werden konnte; an einigen Stellen fehlte sie ganz, und das Gewebe schien mehr ein homogenes, in welchem aber doch deutlich sichtbare Kerne mit dunkeln Conturen eingelagert waren. An den Rändern der Präparate zertheilte sich aber das Gewebe zu dicken, starr vorspringenden Fasern.

c) Diesen Geweben reichlich untermischt fanden sich überall moleculare Fettablagerungen und grössere Fettbläschen. Sie stellten theils nur einzelne kleinere Flecken dar, theils waren sie völlig zerstreut; manchmal folgte die Ablagerung genau der Faserung und Streifung und setzte sich sogar auf die am Rande vorspringenden Fasern fort; an einzelnen Stellen war sie aber so stark, dass sie streckenweise das ganze Präparat völlig verdeckte und der vorliegende Theil nur aus einem Aggregat vieler Fettmolecüle mit reichlich dazwischen liegenden Bläschen zu bestehen schien. Durch solche Haufen setzten sich übrigens die andern Formbestandtheile der Geschwulst doch fort, wie man an den entgegengesetzten Enden und an lichtern Stellen wahrnehmen konnte.

d) Nicht allein in der Hülle, sondern auch bei mehreren Präparaten des Innern der Geschwülste fand ich Nerve primitivröhren mit dem schon beschriebenen verfetteten Inhalt. Sie waren um so leichter und reichlicher zu finden, je mehr ich sie an der Eintrittsstelle des Nerven in die Geschwulst suchte, während gegen die Mitte der Anschwellung hin sie viel seltener entdeckt wurden. Ihr dunkler Inhalt war ein vortreffliches Erkennungsmittel, er schied sie deutlich von den übrigen Gewebstheilen. Dies, sowie ein Zusatz von Essigsäure oder Kalilösung erleichterte sehr ihre Auffindung. In der Regel fanden sich nur zerbrochene Stücke, seltener längere Röhren, und zwar gehörten diese Stücke immer nur feineren Nervenfasern an, während in der Hülle feinere und gröbere Nervencylinder gemischt verliefen. Ob dies aber durchgehends der Fall war, blieb unentschieden; nur hatte ich nie Gelegenheit, breitere Fasern innerhalb der Geschwülste zu sehen, ebensowenig wie die oben beschriebenen Erweiterungen der Primitivröhren. Es schien, als wenn an der Eintrittsstelle des Nerven in die Geschwulst die Nervencylinder sehr dicht aneinander lägen, sich aber im Verlauf durch die Geschwulst mehr und mehr von einander entfernten, indem sich mehr Zwischenmasse zwischen sie eindrängte. Ob an dem

centrifugalen Ende der Geschwulst wieder eine Annäherung der Cylinder einträte, wurde mir nicht klar. (Vergl. Taf. IV. Fig. 3.)

Die Nerven und Geschwülste ausserhalb des Wirbelkanals, wenn auch letztere zum Theil weit colossaler entwickelt waren, zeigten sie doch im Allgemeinen keine wesentlichen Abweichungen von den eben beschriebenen Strukturverhältnissen der Nerven und Geschwülste innerhalb des Wirbelkanals. Auch hier zeigte sich deutlich, dass immer nur ein Theil der Nervenfasern mit der Geschwulst in nächster Beziehung stand; dass die Scheide der Geschwülste wenigstens eine direkte Fortsetzung des Neurilems war, während der grösste Theil der Nervenfasern, in dünnere und dickere Bündel vereint, an einer oder mehreren Seiten der Geschwulst vertheilt verlief.

Von den zahlreich vorgenommenen microscopischen Untersuchungen der übrigen Nerven und Geschwülste will ich hier einzelne mittheilen.

B. Histologie der Nerven und Geschwülste ausserhalb des Wirbelkanals.

1. Der *N. ischiadicus* in seiner untern Partie.

Der Nerv lag an der Seite einer Geschwulst und war durch diese plattenförmig auseinander gedrängt. Schon bei der äussern Betrachtung auf einer queren Schnittfläche zeigte sich das Neurilem sehr verdickt, während die dazwischen liegenden Nervenfasern über die Schnittfläche wie dickere und dünnere Fadenenden vorsprangen. Diese Fäden liessen sich leicht ganz aus ihrem Neurilemlager herausziehen und stellten sehr zähe, weisse, glänzende, fadenartige Gebilde dar. Nach gehöriger Zerfaserung derselben fanden sich:

1) Eine sehr bedeutende Vermehrung des neurilematösen Bindegewebs; dasselbe war völlig entwickelt und bestand aus deutlichen gelockten Fibrillen, die grösstentheils zu Bündeln zusammengelagert, die dazwischen liegenden Nervenfasern vielfach verbanden und theilweise verdeckten. — Durch Zusatz von Essigsäure oder Kalilauge hellte es sich völlig auf, wobei an vielen Stellen:

2) elastische Fäserchen zum Vorschein kamen. Die durch Bindegewebe erfüllten Zwischenräume zwischen den einzelnen Nervenfasern machten bei weitem die Hauptmasse des Präparats aus. Kernbildungen, junges Bindegewebe fand ich an diesen Partien nicht.

3) Die Nervenfasern zeigten folgende interessante Veränderungen (vergl. Taf. IV. Fig. 4.):

a. Der bei weitem grösste Theil derselben war viel schmäler geworden, zeigte einen Durchmesser von $^1/_{240}$ — höchstens $^1/_{80}$ mm. — eine Scheide liess sich nirgends wahrnehmen, sondern die Fasern stellten feine, blassgelbliche, bandartige Gebilde dar, die meistens scharfbegränzte, leicht wellenförmig gebuchtete Ränder hatten. — Der Inhalt, der theils aus einer trüben feinkörnigen Masse, theils aus kleinern und grössern Fettbläschen bestand, reichte allenthalben dicht bis an die Wand der Faser, so dass er mit derselben zu einer Masse verschmolzen zu sein schien. Der bläschenförmige Inhalt zeichnete sich durch seine starke Lichtbrechung sehr vor seiner Umgebung aus. Diese Bläschen lagen oft isolirt und nahmen nahezu den ganzen innern Raum der Faser ein; oft waren aber mehrere dicht aneinander gelagert, wodurch die Faser manchmal ein beinahe perlenschnurartiges Aussehen erhielt. An einzelnen Präparaten hatten sich diese Bläschen mehr der Räumlichkeit der Höhle des Cylinders accomodirt und befanden sich mit ihrem Längsdurchmesser in dem der Faser. An keiner Stelle jedoch war die Wand der Röhre durch ein solches Fettbläschen kugelförmig ausgedehnt, sondern die Bläschen

hatten entweder eine Grösse, dass sie gerade den Raum des Cylinders erfüllten, oder sie accomodirten sich der röhrigen Gestalt desselben und stellten ein mehr oder weniger oval gedrücktes Gebilde dar.

b. Ausser den eben beschriebenen verschmälerten Fasern fanden sich auch, jedoch in viel beschränkterer Anzahl, ähnliche Erweiterungen der Primitivröhren, wie wir sie schon oben bei den Nerven innerhalb der Wirbelhöhle beschrieben haben. Entweder verbreiterte sich eine verengte Röhre um das drei- bis vierfache ihres gewöhnlichen Durchmessers und verdünnte sich dann allmälig wieder, oder die Erweiterung fand in viel kürzerer Ausdehnung statt und erreichte dabei aber einen stärkeren Grad. — Der Inhalt dieser erweiterten Stellen zeigte auch hier die schon früher beschriebenen Veränderungen. Die Breite der Fasern stieg an den erweiterten Stellen allmälig bis zu $^1/_{30}$ — $^1/_{24}$ mm., die Länge dieser Stellen dehnte sich bis zu $^1/_7$ — $^1/_5$ mm., wobei sich aber auch viel kürzere Stellen fanden.

Vergleichende Messungen über die Breite der Nervenfasern, an einem gesunden Zweige des N. cruralis derselben Seite angestellt, ergaben mir, ausser der deutlichen Wahrnehmung der Nervenscheide und der charakteristisch geronnenen Markscheide, eine Breite von wenigstens $^1/_{60}$ — $^1/_{48}$ mm., wobei weitaus die meisten Fasern sich letzterer Ausdehnung näherten.

4) Zwischen den Bindegewebselementen fanden sich zerstreut feinere und stärkere Fettbläschen und fleckenförmige Anhäufungen molecularer Fettkörnchen, die sich oft in einer bestimmten Richtung paralell mit den Bindegewebfibrillen fortsetzten.

II. Untersuchung des *N. obturatorius* und der ihm anhängenden Geschwulst.

Diese eben angegebenen Veränderungen fanden sich aber bei weitem nicht an allen Stellen, wo Nervenfasern über die Geschwülste verliefen, wie wir aus der folgenden Untersuchung des N. obturatorius sehen werden. An der Entwickelungsstelle der schon früher beschriebenen Geschwulst desselben verbreiterte sich der Nerv und verlief dann in mehrere Züge gespalten über die Hülle der Geschwulst, um sich am centrifugalen Ende derselben wieder zu einem Strange zu vereinen. Sowohl oberhalb, als auch unterhalb der Geschwulst zeigten hier die Primitivröhren kein abweichendes Verhalten, sowohl in Bezug auf ihre Breite, als auf ihren wirklichen Bau; nur nahm die Masse des neurilematösen Bindegewebes an der breiteren Uebertrittsstelle des Nerven auf die Geschwulst auffallend zu. Es war völlig entwickelt und grösstentheils in lockigen Strängen angeordnet. Zwischen diesen verliefen die ganz normal erscheinenden Nervenfasern, grösstentheils von $^1/_{48}$ — $^1/_{40}$ mm. Durchmesser; nur einige wenige zeigten geringere Durchmesser bis $^1/_{120}$ mm. — In den Maschen, die durch diese Bindegewebszüge und die Nervenfasern gebildet wurden, lagen manchmal reihenweise angeordnet, manchmal isolirt grosse Fettkugeln von $^1/_{24}$ — $^1/_{16}$ mm. Durchmesser, an deren innerer Wand theils nadelförmige Crystallmassen von $^1/_{48}$ — $^1/_{30}$ mm. Durchmesser, theils Anhäufungen einer mehr dunkeln, gelblichen, körnigen Masse von gleicher Grösse aufgelagert waren.

Das Bindegewebe ging unmittelbar in die Scheide der Geschwulst über, in der wir ausser demselben noch reichliche elastische Fäserchen und grosse ganz dunkel gefärbte, fleckenförmige Haufen molecularer Fettkörnchen, und zwischen diesen hier und da Pigmentschollen fanden.

Das Innere der Geschwulst hatte ein ziemlich gleichmässiges, markiges, blassgelbröthliches Aussehen und bestand seiner Hauptmasse nach:

1) aus einer trüben amorphen Grundsubstanz, die sich durch Behandlung mit Essigsäure aufhellte.

2) In dieser eingebettet lagen viele moleculare Körnchen und kleine Fettbläschen.

3) Eine reichliche Menge theils mehr rundlicher, theils mehr länglicher Kerne. Erstere lagen an vielen Stellen so dicht, dass sie hier die ganze Geschwulst ausmachten. Sie hatten durchschnittlich eine Grösse von ungefähr $^1/_{120}$ mm. Durchmesser. Sie änderten sich durch Essigsäure nicht, sondern traten nur noch deutlicher hervor.

4) Junge Zellen, meistens von rundlicher Gestalt, selten eiförmig.

5) Einzelne Stellen der Geschwulst hatten ein leicht faseriges Aussehen; sie bestanden aus nach beiden Seiten fadenartig ausgezogenen Zellen mit grossen stäbchenförmigen Kernen. Sie lagen zum Theil so dicht, dass sie fast eine gleichmässig gestreifte Masse darzustellen schienen, an den Rändern zeigten sie sich aber isolirt. Oft fanden sich mehrere rundliche Zellen zwischen ihnen. Durch Zusatz von Essigsäure blieben die länglichen Kerne übrig, eine gleiche Richtung einhaltend wie die gestreckten Zellen.

III. Untersuchung der vorspringenden Geschwulst an der hintern Fläche des rechten Unterschenkels. (Taf. I. Nr. 10.)

Sie lag über der Fascie, gerade unter der Haut in dem subcutanen Zellgewebe und es konnte, trotz der aufmerksamsten Präparation, kein Nervenast bis in sie hinein verfolgt werden. Sie war von eiförmiger Gestalt, seitlich etwas plattgedrückt und hatte die Grösse einer starken Mannsfaust. Dem Gefühle stellte sie sich ungleich hart und weich dar, als bestände sie aus einem Aggregat kleiner Geschwülste, und oft glaubte man deutlich einzelne, sehr leicht verschiebliche, in ihr herausfühlen zu können. Beim Einschnitt zeigte sie:

I. Eine 2 — 4 mm. dicke, weissliche, feste Hülle, die mit der eigentlichen Geschwulst nur lose verbunden war, so dass letztere mit Leichtigkeit aus ihr vermittelst der Finger herausgeschält werden konnte.

II. Eine ähnliche ungleich dünnere zweite Hülle, auch weisslich und fest, von faserigem Gefüge, deren Gewebe sich an vielen Stellen in das Innere der Geschwulst fortsetzte.

III. Die Geschwulst selbst bestand:

a) aus den erwähnten Fortsätzen der zweiten Hülle, die einzelne bald mehr kugeliche, bald ganz unregelmässig buchtig gestaltete Hohlräume darstellten, bald mehr in dickeren Schichten und Streifen verliefen. An einzelnen Stellen, wie am obern hintern Ende bildete dieses Gewebe wohl einen nussgrossen, nicht genau begränzten Knoten, der als eine partielle Verdickung der Wand zu betrachten war, von welchem ähnliche Fortsätze sich in das Innere der Geschwulst erstreckten, wie von der übrigen Wand.

b) In diese Hohlräume eingelagert, erschien die eigentliche Masse der Geschwulst, bestehend aus einer gallertig-breiigen Masse, von schmutzig-gelbröthlicher Färbung, mit trübem Aussehen, die sich leicht mit dem Scalpell ausschaben liess. Einzelne Stellen dieser Masse wölbten sich elastisch über die Schnittfläche vor.

c) In einigen Hohlräumen war eine ähnliche breiige Masse abgelagert von dunklerem, theils gleichmässig schwarzem, theils schwarz gesprenkeltem Aussehen. Diese Masse war noch weicher als die vorige, und liess sich ebenfalls leicht aus den Hohlräumen entfernen.

Diese verschiedenen Räumlichkeiten hatten sehr verschiedene Grössen, so dass sie zwischen dem Fasergewebe theils als kaum wahrnehmbare trübere Stellen erschienen, und dann wieder bis zur Grösse einer Erbse und Vogelkirsche anschwellen konnten. Einzelne dieser grösseren Räume hingen untereinander zusammen, wodurch ganz unregelmässig gestaltete erweichte Partien sich darstellten, in welchen nur hier und da die alten faserigen Scheidewände, als Fortsätze des umliegenden festeren Gewebes, sichtbar waren. — Nach der Entfernung der diese Räumlichkeiten erfüllenden Massen zeigten sich diese als unregelmässige, oft buchtige Höhlen mit rauhen Wänden und vorspringenden Fortsätzen, an welchen immer noch Theile des markigen Inhalts aufsassen.

d) Weite Sinus von 1 — 4 mm. Durchmesser, mit schlaffen, collabirenden Wänden, Venen sehr ähnlich, theils unter der zweiten Hülle gelegen, theils auch mitten in der Geschwulst. Sie stellten ein Röhrensystem dar, mit vielfachen mächtigen Ausbuchtungen, gefüllt mit flüssigem Blut, oder entfärbten Blutgerinnseln. Einzelne dieser Ausbuchtungen lagen gerade unter der zweiten Hülle, wodurch diese, sowie die äusserste verdünnt war und eine blasige, deutlich fluctuirende bohnengrosse Vortreibung darstellte. Aehnliche Erweiterungen zeigten sich auch im Innern der Geschwulst. Auf der Schnittfläche fanden sich an vielen Stellen Blutspuren, welche jedoch von den genannten Blutleitern gekommen zu seyn schienen. Die Versuche, etwaige Capillare von diesen klaffenden Röhren aus zu injiciren, gelangen nicht. Die Injectionsmasse drang durch die Wände durch und zerstreute sich zwischen den übrigen Gewebselementen. Ueberhaupt gelang es nicht, über den ganzen Zusammenhang dieser Röhren mit einem Capillarsystem ins Reine zu kommen. Microscopisch verhielten sie sich wie Venen mittleren Ranges; ihre eigentliche Membran bestand aus breitem elastischem Gewebe und organischen Muskelfaserzellen, dem viele Bindegewebfibrillen beigemischt waren, ihre innere Fläche war mit einem Plattenepithelium belegt.

e) In mehreren Präparaten, besonders in solchen, die aus der Nähe der zweiten Hülle genommen waren, stiess ich zu wiederholtenmalen auf feine, nicht capillare Gefässe, die ausgezeichnet waren durch eine doppelte Reihe von Kernen, besonders deutlich nach Zusatz von Ammoniakflüssigkeit erkennbar, wovon die einen mit ihrem Längsdurchmesser der Länge des Gefässes paralell lagen, die andern viel dichter liegend, in dem Breitendurchmesser gefunden wurden.

1. Die dicke äussere Haut bestand nun aus:

a) einer trüben, stellenweise streifigen Masse, die sich durch Zusatz von Essigsäure langsam, durch Kalilösung sehr schnell aufhellte; die Essigsäure machte an verschiedenen Stellen sparsame oblonge Kerne deutlicher erkennbar. Die Ränder der Präparate waren gewöhnlich rauh, zackig, wie abgebrochen, seltener waren sie zerfasert; und die Faserung schien mehr durch eine bestimmte Streifung des Gewebes, als durch die Aneinanderlagerung einzelner Fibrillen bedingt zu sein. — Ein entwickeltes Fasergewebe konnte ich nirgends auffinden.

b) Aus einer grossen Menge feiner elastischer Fasern, die besonders nach Zusatz von Essigsäure deutlich zum Vorschein kamen. Sie hatten eine Breite von $^1/_{800}$ mm. und zeigten immer zwei scharf vortretende Conturen. Sie bildeten theils weitmaschige Netze, theils stellten sie ein sehr verschlungenes Gewirr dar; einzelne verliefen gestreckt durch das Präparat und theilten sich zu verschiedenenmalen dichotomisch, andere dagegen waren korkzieherartig gewunden und dabei bald in grösseren, bald in kleineren Schlingen gebogen. An einzelnen Stellen waren sie so dicht aneinander gelagert, dass diese Stellen ihrer Hauptmasse nach aus ihnen zu bestehen schienen, an andern Partien waren sie dagegen seltener.

c) An verschiedenen Stellen feine Fettanhäufungen von moleculären Fetttröpfchen.

2. Die innere Haut und ihre Fortsätze bestanden:

a) aus einem ähnlichen wie oben sub a. beschriebenen Gewebe, doch war die Faserung desselben viel ausgesprochener und durchgehender. An einzelnen Stellen zogen Streifen ganz entwickelter Bindegewebbündel mit vielen feinen oblongen Kernen durch das Präparat. An den Rändern liessen sich sowohl Bindegewebfibrillen als auch rauhe breitere Fasern von $^1/_{240}$ mm. Durchmesser in grosser Zahl sehen. In dem erstbeschriebenen Gewebe waren grössere, theils rundliche, theils längliche Kerne sichtbar, die besonders nach Zusatz von Essigsäure deutlicher vortraten.

b) Ebenso wie oben feine elastische Fasern, aber in viel geringerer Menge.

c) Fett, theils moleculare fleckenförmige Anhäufungen, theils grössere isolirte Tröpfchen.

3. Der sub III. b. bezeichnete Inhalt der Geschwulst bestand (vergl. Taf. IV. Fig. 9.):

a) aus rundlichen Zellen von $^1/_{120}$ — $^1/_{80}$ mm. Durchmesser mit deutlichen grossen Kernen und einem trüben körnigen Inhalt. Zusatz von Essigsäure hellte sie auf. In einzelnen dieser Zellen konnte man keinen Kern, sondern nur eine trübe moleculare Anfüllung sehen.

b) Kleinere spindelförmige Zellen von $^1/_{30}$ — $^1/_{24}$ mm. Durchmesser mit grossen Kernen und einem ähnlichen trüben Inhalt wie in den vorigen. Dieser bestand an verschiedenen Stellen aus moleculären Fettkörnchen.

c) Grosse Faserzellen. Ihr mittlerer breiterer Theil hatte im Durchschnitt einen Durchmesser von $^1/_{60}$ — $^1/_{50}$ mm., es fanden sich aber deren viel schmälere. Von diesem mittleren Theil, der immer einen starken, gewöhnlich länglichen Kern, einen trüben körnigen Inhalt und oft genug eine beträchtliche Zahl kleiner Fettbläschen enthielt, erstreckten sich in verschiedener Richtung Fortsätze, in denen sich derselbe Inhalt wie im mittleren Zellenraum vorfand. Diese Fortsätze befanden sich meist in der Längsrichtung der Zellen, seltener verliefen sie in der Quere. Sie verfeinerten sich gegen ihr Ende, waren aber gewöhnlich doch bis zu demselben genau begränzt wahrzunehmen. Die Länge dieser Zellen mit diesen Fortsätzen war sehr beträchtlich, so dass sie oft eine Länge von $^1/_{12}$ — $^1/_{10}$ mm. erreichten. Gewöhnlich waren nur zwei Fortsätze vorhanden, oft genug aber auch drei. Diese Fortsätze schienen in dem Gewebe selbst ziemlich gerade in der Längenaxe der Zelle zu liegen, an isolirten Zellen waren sie aber verschieden wellen- und schlingenförmig gebogen.

d) Fasern von $^1/_{450}$ mm. Durchmesser und weniger, und einer Länge von $^1/_{10}$ — $^1/_8$ mm. Viele derselben waren in ihrem mittleren Theile etwas dicker, an dieser Anschwellung befand sich ein oblonger Kern; an andern fehlte diese Anschwellung und sie zeigten sich in ihrer ganzen Länge ziemlich von demselben Durchmesser, doch hafteten auch bei ihnen Kerne in dem mittleren Theile; eine grosse Zahl war ohne mittlere Anschwellung und ohne Kerne. Alle hatten sehr scharf begränzte Ränder, und verliefen bald grad, bald mehrfach gebogen. Auch fanden sich Fasern von viel bedeutenderer Länge, auf welchen mehrfache Kerne aufsassen, als wenn sie durch Verschmelzung mehrerer kleinerer Fasern entstanden wären. Auf diesen Fasern selbst war oft stellenweise eine feine moleculare Auflagerung, an einzelnen Stellen deutliche Fettkörnchen.

e) Eine feinkörnige trübe Zwischensubstanz, die durch Essigsäure und Alkalien sich rasch aufhellte; sie schien die Verbindung zwischen den genannten Elementen darzustellen.

f) Feinere Fettkörnchen, fleckenförmig aneinander gelagert, auch isolirt; grössere rundliche Fettbläschen von $^1/_{120}$ mm. Durchmesser und darüber, theils isolirt, theils den genannten Fettkörnchen beigemischt.

4) Die *sub III. c.* beschriebenen mehr schwärzlichen Massen zeigten ganz die eben beschriebenen Elemente; ausser diesen fanden sich reichliche, theils isolirte, theils gruppenförmig zusammenliegende schwarze Pigmentkörner von kugelicher Gestalt und $^1/_{240}$ — $^1/_{80}$ mm. Durchmesser. Sie veränderten sich weder in Säure noch in Alkalien, und verliehen dieser Masse ihre dunkle Färbung. Ausserdem waren hier die molecularen Fettkörnchen bei weitem vorwiegender. Sie fanden sich sowohl frei zwischen den einzelnen Theilen in der sub e. beschriebenen feinkörnigen Zwischensubstanz, die zum Theil ganz von ihnen verdrängt schien, als auch in den einzelnen Zellen und auf deren Wänden, sowie im Verlauf der Fasern abgelagert. Sowie sie die Zellen als feinkörniger Inhalt fast ganz erfüllten, so verdeckten sie als trübe körnige Auflagerungen die einzelnen Fasern häufig vollkommen. Fettbläschen und Conglomerate von Fettkörnchen lagen zerstreut zwischen den übrigen Theilen.

Die Anordnung dieser verschiedenen Elemente in den weichern Räumen war nun folgendermassen:

Die Faserzellen und die Fasern waren durch die genannte Zwischensubstanz zu einer streifigen Masse vereint; zwischen ihnen nun lagen die mehr rundlichen Zellen zerstreut, ebenso die Pigmentkörner und Fettablagerungen. An einzelnen Stellen jedoch waren die Faserelemente so dicht aneinander gelagert, dass sie sich, unmittelbar berührend, grössere Massen darstellten; an andern herrschte dagegen die Zwischensubstanz vor, und hier fanden sich dann Kerne, rundliche und oblonge Zellen. Fettablagerungen zeigten sich jedoch aber eben sowohl hier, als zwischen den dicht liegenden Faserelementen.

Die *sub III. c.* beschriebenen dunklern Stellen waren offenbar in einer viel vorgeschritteneren Fettdegeneration begriffen, als die unter b. beschriebenen Massen. Das Auftreten des Pigments ist wohl eine Folge früher stattgefundener mechanischer Beleidigungen der Geschwulst und daraus entstandenem Bluterguss zwischen die Elemente, wodurch auch der Weiterentwickelung der vorhandenen Elemente zu Fasern Einhalt gethan und ihre vorzeitige Verfettung eingeleitet wurde.

IV. Die Untersuchung der grossen massigen Geschwulst an der innern und vordern Seite des Unterschenkels (Taf. I. Nr. 9.)

ergab folgende Strukturverhältnisse:

Ein bestimmter Zusammenhang mit einem Nerven konnte hier ebenso wenig gefunden werden, wie bei der vorigen Geschwulst. Sie hatte eine gelappte Gestalt und zwischen den einzelnen Lappen tiefe Einschnürungen, so dass einzelne Lappen mit einer dünnern, stielförmigen Basis aufsassen. Die äussere Hülle der Geschwulst überzog alle einzelnen vorspringenden Theile und kleidete die sie trennenden Vertiefungen gleichmässig aus; sie war viel dünner und zarter als die aller bisher untersuchten Geschwülste, doch war sie auf dem Durchschnitt deutlich von der innern Masse getrennt.

Der Inhalt bestand seiner Hauptmasse nach aus einer markigen, blassgelblich-röthlichen weichen Substanz, in welcher sich an vielen Stellen feine unregelmässige Faserzüge unterscheiden liessen.

Diese Faserzüge bestanden:

a) aus dem schon wiederholt beschriebenen, unbestimmt streifigen Gewebe, in welchem viele lang gezogene und ovale Kerne eingebettet waren; es lösste sich in Essigsäure mit Zurücklassung der Kerne.

b) An andern Partien dieser festern Stellen fanden wir deutlich getrennte feinere und gröbere, rauhe Fasern von $^1/_{240}$ — $^1/_{300}$ mm. Durchmesser. Sie zogen oft paralell nebeneinandergelagert, strang-

förmig eine Strecke hin, an andern Stellen jedoch stellten sie ein unregelmässiges Maschen bildendes Gewirre dar. Auch sie hellten sich durch Essigsäure bis zu völligem Verschwinden auf. Diese Faserelemente fanden sich aber nicht allein in den genannten, schon mit blossem Auge erkenntlichen festern Faserzügen, sondern auch überall zerstreut in der weichern markigen Zwischensubstanz.

c) Zwischen diesen Fasern und Faserelementen eingelagert befand sich die Hauptmasse der Geschwulst, gebildet von einer trüben, feinkörnigen amorphen Grundsubstanz, in welcher sich allerorts dunklere Molecularkörnchen, grössere fleckenförmige Fetthäufchen, grössere Fettkörnchen und Fettbläschen auszeichneten. Durch Zusatz von Essigsäure erhellte sich die amorphe Grundsubstanz sehr schnell, wo dann die beschriebenen Fettelemente noch deutlicher hervortraten. Diese Bestandtheile verdeckten hie und da die obenbeschriebenen fasrigen Gewebe und drängten sich zum Theil gleichsam als Bindesubstanz zwischen die einzelnen Fasern ein, deren rauhes und trübes Aussehen sie veranlassten.

V. Die Untersuchung der Geschwulst am linken Unterschenkel

zeigte eine von den andern Geschwülsten sehr abweichende Beschaffenheit. Sie hatte ungefähr die Grösse einer Kirsche, war nach jeder Richtung leicht verschieblich, sass im Unterhautzellgewebe und hing mit einem sehr feinen Hautästchen des N. saphenus zusammen. Dieser Hautnerv zeigte keine von der Norm abweichende Beschaffenheit, es konnte sogar selbst nicht einmal eine Verdickung des Neurilems wahrgenommen werden, indem alle hier vorhandenen Primitivröhren dicht, ohne jede Zwischensubstanz aneinander gelagert waren. Die Geschwulst selbst fühlte sich fester als die übrigen an, und besass eine feste, derbe Kapsel, die sich nach einem Einschnitt leicht abschälen liess. Der Nerv haftete in der Mitte des obern Endes der eiförmigen Geschwulst. Nach der Auschälung war der Kern der Geschwulst blass, hellbläulich, blutleer, nicht im entferntesten durchscheinend, nicht gelatinös wie die übrigen, sondern fest, trocken, unter dem Schnitte etwas knirschend; diese Geschwulst hatte die grösste Aehnlichkeit mit einem kleinen, aus dem uterus ausgeschälten Fibroiden; dieselbe Aehnlichkeit zeigten auch die feinern Strukturverhältnisse.

Die Hauptmasse der Geschwulst bestand aus:

1) einem unregelmässigen Gewirre breiter rauher Fasern von $^1/_{240}$ — $^1/_{120}$ mm. Durchmesser, vergl. Taf. IV. Fig. 10., die theils als isolirte Fasern sich kreuzten, theils paralell neben einander verliefen, und hier oft genug so dicht aneinander lagen, dass eine Trennung kaum nachweissbar war, sondern dass die ganze Masse mehr den Anschein einer rauhen, in paralleler Richtung gestreiften Schichte darbot; nur an den Rändern sprangen die einzelnen Fasern mit rauhen, unbestimmten Enden, deutlich getrennt, frei vor.

2) Aus Bindegewebe, und zwar vollkommen entwickeltem, gelocktem Bindegewebe, welches aus einzelnen Fibrillen bestand und besonders sich am Rande der ausgeschälten Partien vorfand, und wodurch die Verbindung des Inhalts mit der Hülle vorwaltend dargestellt gewesen zu sein schien. Ferner fand sich rohes Bindegewebe, oft in einzelnen Strängen und Platten zwischen dem vorgenannten Fasergewebe, mit reichlich eingestreuten oblongen Kernen und zarter Streifung, ohne dass diese Streifen in einzelnen Fibrillen hätten getrennt werden können.

3) Aus Fett, theils im Verlauf der erstgenannten Fasern als Molekularkörnchen in, oder wenigstens auf sie in einer bestimmten Längsrichtung gelagert, theils als grössere Fetttröpfchen, in deren Umgebung sich immer feine Molekularmassen befanden, über eine grössere Strecke fleckenartig verbreitet.

Trotz häufig wiederholten Untersuchungen dieser Geschwulst war ich nie im Stande, Nervenröhren in derselben zu entdecken.

Die Hülle der Geschwulst bestand:

1) Aus den genannten beiden Formen des Bindegewebs.

2) Aus fleckenförmigen Fettablagerungen und solitären Fettbläschen.

3) Aus Nervenprimitivröhren, und zwar sowohl breitern als schmälern; besonders waren sie an der genannten Ansatzstelle des Nerven reichlich und leicht aufzufinden.

4) Aus einer grossen Menge feiner, verschlungener elastischer Fäserchen.

Ich versuche nun, die Resultate dieser Untersuchungen in einem allgemeinen Bilde zusammenzustellen und schliesslich hieraus eine Erklärung der Wesenheit des hier vorliegenden krankhaften Processes zu geben.

Abgesehen von den Geschwülsten, die mit Nerven in Verbindung standen, fanden wir in den Nerven selbst wesentliche Veränderungen, und zwar sowohl während ihres Verlaufes innerhalb der Wirbelsäule, als auch in ihren weitern Verzweigungen nach ihrem Austritt aus derselben. Diese Veränderungen fanden sich vorwaltend an denjenigen Bündeln, an welchen in ihrem weitern Verlauf die Geschwulst auftrat. Die Veränderungen waren folgende:

1. In den Primitivfasern:

a) bedeutende stellenweise Erweiterung — vergl. S. 19. und 23. Taf. IV. Fig. 2.;

b) deutlich ausgesprochene Verengung von Cylindern, vergl. S. 22. Taf. IV. Fig. 4.;

c) eine augenfällige Aenderung des markigen Inhalts — vergl. S. 19. und alle Abbildungen der Nervenröhren —, wobei dieser nicht mehr geronnen und die bekannte krümmlich-körnige Masse darstellte, welche die charakteristische doppelte Contirung bedingt, und eine Neigung zum Austreten aus der Scheide behält, wie wir es unter normalen Verhältnissen zu sehen gewohnt sind; sondern er bildete eine gleichmässig trübe, marmorirte, etwas gelblich scheinende Masse, die meist dicht wider die Hülle reichte, keine besondere Neigung zum Austreten aus dem Ende der Scheide zeigte, und in welcher sich eine grosse Masse Fett in verschiedenen Elementarformen sehen liess.

2. In dem zwischen den einzelnen Cylindern befindlichen neurilematösen Bindegewebe, welches: a) an einzelnen Stellen eine bedeutende Massenzunahme; — S. 20. und 22. Taf. IV. Fig. 1.; b) eine reichliche Einlagerung von Fettelementen zeigte.

Was die Erklärung dieser Veränderungen der Nervencylinder nun betrifft, so stehen sie offenbar alle in einer genauen innern Beziehung, und ich glaube den ganzen Process als eine **Fettentartung der Nervenfasern** auffassen zu müssen, wie wir ja auch schon lange diesen Vorgang in fast allen Epithelien, in den organischen Muskelfaserzellen, den quergestreiften Muskeln und auch in den Nervenfasern vorkommen gesehen haben.

Die Momente, welche mich zu dieser Ansicht bestimmten, sind einestheils die direkte microscopische Anschauung jener zahllosen dunkeln, fleckenförmig zusammenliegenden Molecularkörner, und die gewöhnlich dabei liegenden kleinern und grössern stark lichtbrechenden Bläschen zwischen, in und auf den verschiedenen Gewebselementen; anderntheils das chemische Verhalten dieser Elemente gegen siedenden Alkohoal und Aether, in welchen sie sich vollkommen auflössten, was mich nicht länger an der fettigen Natur dieser pathologischen Gewebselemente zweifeln liess.

Wie dieser Process aber vor sich ging, wodurch der vermehrte Fettgehalt und die geänderten Strukturverhältnisse der Primitivcylinder bedingt waren, ob dass Fett ursprünglich im Nerven gelösst normal vorhanden, nur durch abnorme chemische Verhältnisse stärker abgeschieden worden, oder ob es aus einer Umsetzung der im Nervenmark gelössten Proteinverbindungen zu Fett hervorging, oder endlich ob es auf einer neuen Ablagerung von Fett zu den normalen Gewebstheilen beruhte, wage ich nicht zu entscheiden, nur erlaube ich mir folgende Ansicht anzudeuten:

Das Primäre der Erkrankung der Nervenfasern besteht in einer Veränderung des Nervenmarks, in Folge davon sehen wir eine vermehrte Fettquantität innerhalb der Röhre. Mit dieser Veränderung des Marks ist eine Volumzunahme desselben an einzelnen Stellen verbunden, wodurch die Scheide blasenförmig ausgedehnt und somit zu leichterer Zerreissung vorbereitet wird. Im weitern Fortgange findet sich aber eine allmälige Verminderung des Nerveninhalts, während die Fetttheilchen in höherm Masse resistiren als die übrigen Bestände des Marks, was denn eine namhafte Verringerung des Umfangs und Durchmessers der Nervenfaser zu Folge hat.

Ferner glaube ich, dass das Fett direkt in die fraglichen Theile abgelagert worden und nicht, dass es nur aus seinen alten löslichen Verbindungen frei geworden sei; es spricht dafür die Volumzunahme der erkrankten Partien und das gleichzeitige Auftreten ähnlicher Fettablagerungen in die noch zu betrachtenden Geschwülste und in das neurilematöse Gewebe [1]).

Was nun die Erklärung der spätern Atrophie der Nervenfasern betrifft, so musste jedenfalls eine neue Zersetzung der unlöslichen Fett- und Albuminsubstanz stattfinden, um sie löslich und und resorbtionsfähig zu machen. Auffallend war es mir, dass in den verengten atrophischen Nervenfasern die Menge der Fettmolecüle viel weniger abgenommen hatte, als die Grundsubstanz selbst, in welche sie eingelagert schienen, ja, dass sogar die vorhandenen Fetttheilchen in Vergleichung mit der geschwundenen übrigen Partie des Nervenmarks eher vermehrt als vermindert schienen, was auch für die Richtigkeit unserer oben ausgesprochenen Ansicht spräche.

Die abnormen Verhältnisse des neurilematösen Bindegewebes bestanden im Allgemeinen aus folgenden:

---

1) Gegen Lehmann, welcher für normale Verhältnisse obige erst angegebene Ansicht vertritt, glaube ich gerade bei diesem Falle mir mancherlei Einwände erlauben zu dürfen: Lehmann (Physiolog. Chemie Bd. III. S. 116.) sieht in dem normalen nicht geronnenen Nervenmark „eine lösliche Proteinverbindung in feinster Mengung mit einem durch leicht zersetzbare Seifen gelössten Fett." Die Gerinnung selbst sieht er nun bedingt „durch Trennung des Fetts (wodurch erst die Möglichkeit seiner microscopischen Beobachtung gegeben ist) von den sich zersetzenden Seifen und der albuminösen Substanz."

Unter den vielen Primitivcylindern, welche mir nun im Laufe dieser Untersuchungen zur Beobachtung kamen, unterschied sich das Bild der beschriebenen so wesentlich von andern gesunden Nervenfasern, dass ich jene nothwendig für aussergewöhnliche Zustände der Nervenfaser halten muss. Das durchaus verschiedene Bild nun, das beide Arten, die gesunden und pathologisch veränderten, dem Auge darboten, war durchaus für eine Trennung beider massgebend. Wenn nun Lehmann in der Gerinnung des normalen Nervenmarks eine Ausscheidung des Fettes sieht, freilich bei gleichzeitiger Gerinnung der vorher gelössten Albuminsubstanz, so scheint mir dieser Vorgang hier nicht anwendbar, weil diese erkrankten Fasern ein von den normal geronnenen sehr abweichendes Bild lieferten; denn ausser den andern Veränderungen sind bei normal geronnenem Nervenmarke nie diese Massen molekularen und bläschenförmigen Fetts sichtbar. Bei der Dunkelheit dieser überhaupt sehr hypothetischen Processe liesse sich aber freilich auch annehmen, dass die normale Zersetung des Marks, wie sie bei der Gerinnung desselben vor sich geht, hier zu einer ganz excessiven Höhe gelangt sei, und somit zu einer viel vollständigern Trennung des früher aufgelössten Fetts geführt, als dies gewöhnlich der Fall ist.

a) Das Bindegewebe des Neurilems war das gewöhnlich zu beobachtende unentwickelte, mit vielen eingelagerten oblongen Kernen; nur in wenigen Fällen waren völlig entwickelte Bindegewebs-Bündel, aus einzelnen Fibrillen zusammengesetzt, wahrzunehmen. An vielen Stellen, besonders aber an den Eintrittsstellen der Nerven in, an oder auf die Geschwülste war es in grösserer Menge vorhanden, und man konnte hier genau schon ohne Microscop seinen unmittelbaren Uebergang in die Hülle der Geschwulst verfolgen.

b) Die elastischen Fäserchen des Neurilems zeigten kein von der Norm abweichendes Verhalten; nach Zusatz von Essigsäure oder schwacher Kalilauge wurden sie immer leicht sichtbar und stellten sich als feine elastische Fasern, sogenannte Kernfasern dar, die häufig mit den Nervenfasern paralell liefen, häufiger jedoch ungeregelte Maschen und Schlingen bildeten.

c) Die schon oft beschriebenen fleckenförmigen Ablagerungen feinerer molecularer und grösserer bläschenartiger Fettelemente. Nur einmal fanden wir auch in dem Neurilem des N. obturatorius grosse Fettzellen mit theils crystallinischen Massen, theils deutlichen Margarincrystallen.

d) Die in einem Falle vorgefundenen Pigmentschollen hatten gewiss nur einer mehr zufälligen Verletzung und dadurch entstandenen Blutaustritte zwischen die Elemente des Neurilems ihre Entstehung zu verdanken, indem sie als Ueberreste des veränderten Blutfarbestoffs der hier eigenthümlichen Degeneration nicht wesentlich angehörten. Wie die Entwicklung der Fettanhäufungen hier in dem neurilematösen Gewebe aufzufassen ist, ist ebenfalls nicht leicht zu entscheiden. Am ehesten möchte ich auch hier der Ansicht beitreten, dass sie als direkte Ausscheidungen aus dem Blute zu betrachten wären, oder dass sie wenigstens als eine Modification einzelner Bestandtheile aus der die Gewebe beständig durchdringenden Ernährungsflüssigkeit anzusehen seien. Eine wirkliche Umsetzung des Bindegewebs in Fett scheint mir hier am wenigsten annehmbar, wenn auch die Ablagerungen oft genug ganz in der Richtung einzelner Faserzüge sich wahrnehmen liessen.

Strukturverhältnisse der Geschwülste im Allgemeinen.

Die während Wochen fortgesetzte histologische Untersuchung der Geschwülste liess in allen eine bestimmte Uebereinstimmung ihres Baues wahrnehmen, während die einzelnen bedeutende Verschiedenheiten von einander zeigten. Ein bestimmter Grundtypus war in allen ausgesprochen, nämlich: fasrige Hülle mit von dieser verschiedenem Inhalte.

Diese Hülle war bei weitem in den meisten Fällen als unmittelbare Fortsetzung des Neurilems nachweissbar; von ihr gingen feinere und dickere Fortsätze in's Innere der Geschwulst, wodurch diese in maschige Hohlräume getheilt wurde, in welchen sich andere Gewebselemente vorfanden. An andern Geschwülsten war aber die Masse dieser Fortsätze, die oft nur als eine bedeutende Verdickung der Hülle erschienen, so gewaltig, dass die ganze Geschwulst aus diesem Gewebe zu bestehen schien, zwischen welchem sich nur an sehr zerstreuten, kleinern Stellen jene Elemente vorfanden, die sonst als beträchtliche Massen in den Hohlräumen gefunden wurden.

Die Hülle der Geschwülste bestand wesentlich aus denselben Formelementen, wie wir sie schon im Neurilem beschrieben haben, nämlich:

1) Aus Bindegewebe, das seltner ganz deutliche Fibrillen und Bündel zeigte, sondern häufiger mehr aus einer gestreiften Grundsubstanz bestand, in welcher viele Kerne eingelagert waren und die sich an den Rändern fasrig zerspaltete. Sie hellte sich durch Zusatz von Essigsäure immer auf, wodurch:

2) eine Menge feiner elastischer Fasern zum Vorscheine kamen, die theils in der Richtung der andern Faserzüge verliefen, theils unregelmässige Windungen und Biegungen zeigten.

3) Fettanhäufungen, theils fleckenförmig aus molecularen Kernchen bestehend, mit kleinern und grössern Bläschen untermischt, theils fanden die Ablagerungen deutlich in der Richtung der einzelnen Faserzüge statt, theils waren einzelne Körnchen oder grössere Bläschen regellos isolirt und zerstreut zwischen den übrigen Gewebselementen.

4) Nervenfasern fand ich an sehr vielen Stellen in den Hüllen der Geschwülste, und zwar nicht allein an den Stellen, wo der Nerv schon dem blossen Auge sichtbar über die Geschwulst verlief, sondern auch an solchen Stellen, wo keine Spur eines Nerven auf der Hülle der Geschwulst zu sehen war. Dieselben zeigten hier die früher beschriebenen Veränderungen.

5) Leider konnte ich über die feinere Vertheilung der Gefässe nicht in's Reine kommen. Die Geschwülste innerhalb des Wirbelkanals zeigten dem blossen Auge schon ein blutreiches gröberes und feineres Gefässnetz, das als unmittelbare Fortsetzung der Gefässhaut des Rückenmarks zu betrachten war. Auf der grossen Geschwulst an der untern Partie des rechten Unterschenkels verbreitete sich ein dicker arterieller Stamm, der mehrfache Zweige in die einzelnen Lappen der Geschwulst sendete. Ob diese aber nur in der Hülle sich verbreiteten oder auch tiefer in die Geschwulst eindrangen, liess sich nicht entscheiden, da die Arterien mit gewöhnlicher Wachsmasse injicirt waren und diese nicht weit genug eingedrungen war. In der abgeschnürten Geschwulst an der Wade fanden sich auch grosse klaffende Venenräume in der Hülle, aber auch ihre nähere Anordnung blieb mir unklar.

In den Geschwülsten selbst waren nun folgende Elemente zu finden:

1. In dem mit der Wand zusammenhängenden Gerüste fand sich:

a) Bindegewebe, theils fibriläres entwickeltes zu Bündeln vereinigtes, theils unentwickeltes, als mehr oder weniger deutlich gestreifte Masse, die sich an den Rändern zerfaserte, mit verschieden gestalteten, eingelagerten Kernen.

b) Dickern Fasern von $^1/_{240}$ — $^1/_{120}$ mm. Durchmesser, theils deutlich von einander getrennt, isolirt in gleicher Richtung verlaufend, theils dicht aneinander gelagert, so dass nur an den Rändern sie deutlich als getrennte Fasern vorsprangen. Sie zeigten theils glatte, deutlich begränzte Ränder, theils waren dieselben durch Auflagerung der sie verbindenden Zwischensubstanz mehr rauh und unbestimmt begränzt. In ihrem Verlaufe zeigten sie gewöhnlich eine zarte, oft kaum angedeutete Längsstreifung. Besonders in der sub V. beschriebenen Geschwulst schienen ausser einer deutlichen Auflagerung molekularer Körnchen, ähnliche auch in ihrem eigentlichen Gewebe eingebettet. Durch Zusatz von Essigsäure hellten sich dieselben bis zum völligen Verschwinden auf. Sie zeigten in vieler Beziehung Aehnlichkeit mit der gewöhnlichen Bindesubstanz.

c) Elastische Fäserchen waren im Ganzen in viel geringerer Menge als in der Hülle der Geschwülste vorhanden; sie hatten eine ganz ähnliche Anordnung wie dort, und kamen nur nach Zusatz von Essigsäure oder flüssigen Alkalien zum Vorschein. In den meisten Geschwülsten fand ich sie gar nicht.

d) Molekulare Fettanhäufungen, isolirte Fettkörnchen und Fettbläschen fanden sich auch in reichlicher Menge zwischen den Fasergeweben in diese Zwischensubstanz eingelagert.

e) Kerne, jüngere rundliche und mehr ovale Zellen lagen in den meisten beobachteten Präparaten theils zwischen dem beschriebenen entwickelten Fasergewebe, theils fanden sie sich in kleinen Räumen, die zwischen den Fasern vorhanden waren, und sie schienen in die nachher zu beschrei-

bende Zwischensubstanz eingebettet. An verschiedenen Stellen fand sich eine so dichte An- und Uebereinanderlagerung meist etwas gestreckter Zellen, dass das Präparat eine homogene streifige Masse zu sein schien, an der sich nur viele oblonge Kerne auszeichneten. Erst nach weiterer Präparation und besonders an den Rändern der Präparate zeigte sich die Zusammensetzung dieser Stellen aus dicht aneinanderliegenden gestreckten Zellen.

f) Zwischen allen diesen Elementen, die entweder mehr paralell in Strängen vereinigt verliefen oder mehr sich kreuzend Gewirre darstellten, befand sich eine trübe gallertartige, oft fein granulirte Zwischensubstanz, vergl. Taf. IV. Fig. 5. a., die sich durch Zusatz von Essigsäure leicht lösste. Sie stellte das Bindematerial zwischen den eben beschriebenen Elementen dar, und ein Theil derselben blieb immer an den geschilderten Fasergeweben bei deren microscopischen Präparation hängen.

2) Das viel weichere Gewebe in den Maschen und Höhlungen zwischen den einzelnen Theilen des Gerüstes zeigte, trotz des für das Auge sehr verschiedenen Aussehens von dem Gewebe des Gerüstes selbst, keine wesentlich verschiedenen Elemente, sondern sie fanden sich ziemlich alle auch hier vor, nur gerade in umgekehrter Menge. Die Haupsmasse dieses weichern Gewebes wurde gebildet:

a) von der sub f. beschriebenen Grundsubstanz, in die alle folgenden Elemente eingebettet und von ihr umschlossen waren.

b) Feine, freie Molecularkörnchen, Kerne, die in Essigsäure unverändert, nur mit deutlichern Conturen vortraten und oft eins, zwei bis drei Kernkörperchen zeigten, vergl. Taf. IV. Fig. 5. b. und c.

c) Zellen von verschiedener Entwicklung und Gestalt. Taf. IV. Fig. 5. d. e. f. etc.

α) Jüngere Zellen mit relativ grossen Kernen und kaum entwickelter Zellenwand, der Zelleninhalt meist etwas trüber, während der Kern stark glänzend vortrat. Solche jüngste Zellen hatten oft noch eine ganz unregelmässige, schollenartige Gestalt.

β) Mehr entwickelte, rundliche oder schon eiförmige, sogar gerstenkornartig gestaltete Zellen; mitunter auch geschwänzte Zellen, immer mit trüberm Inhalt und vorspringendem hellem Kerne; sie waren offenbar weitere Entwicklungsstufen der vorigen.

γ) Zellen, die nach entgegengesetzten Richtungen fasrig ausgezogen waren. Die Länge solcher faserartig gestreckten Zellen betrug oft $^1/_{12}$ — $^1/_{10}{}^{mm}$; gewöhnlich fanden sich nur zwei Fortsätze, nicht selten aber auch drei. (Taf. IV. Fig. 9. d.) Mit der Verlängerung und Ausziehung der Zellen nach zwei Richtungen schien der mittlere Theil, in welchem der Kern haftete, sich zu verschmälern, so dass derselbe fast nur noch durch die Dicke des Kerns repräsentirt wurde; öfters fand ich aber auch, dass mit der Verlängerung auch der mittlere Theil gleichzeitig sich vergrössert hatte.

δ) Oft kamen Fasern zur Ansicht, an denen die Verschmelzung einzelner verlängerter Zellen zu Fasern sehr augenfällig war, vergl. Taf. IV. Fig. 5. h. Dieselben waren gewöhnlich mehrfach verdreht und verbogen, so dass deutlich an ihnen die mehr platte Gestalt der Faser und der einliegenden Kerne gesehen werden konnte. Von oben betrachtet zeigten sich nämlich im Verlauf einer solchen Faser so ziemlich in gleicher Entfernung ovale Kerne eingelagert; in der Nähe dieser Kerne nun verbreiterte sich die Faser bis zur Dicke des Kerns, nach der entgegengesetzten Richtung verschmälerte sie sich wieder bis zur Nähe des folgenden Kerns, wo sie wieder zu dessen Dicke anschwoll. An den feinern Stellen hatte wohl die Verschmelzung der Faserzellen stattgefunden. Ich sah kein isolirtes Präparat an dem mehr als vier solcher Kerne vorhanden waren. Von der Seite gesehen hatte eine solche Faser einen viel geringern Durchmesser, ebenso war der aufsitzende Kern viel schmäler als bei der Ansicht von oben.

Ausser diesen jungen Fasern fanden sich auch mehr entwickelte, die theils dem völlig ausgebildeten Bindegewebe, theils den früher beschriebenen dickern Fasern aus dem Gerüste (S. 32.) ähnlich waren, jedoch in viel geringerer Zahl.

e) Fett in den schon oft beschriebenen Formen.

Diese Gewebselemente fanden sich gewöhnlich gleichzeitig zusammen, wenn man bei der frischen Geschwulst von den weichern Theilen etwas leicht abschabte und untersuchte.

Nach den vielfachen Untersuchungen konnte ich diese mit weichern Massen erfüllten Räume für nichts anderes ansehen, als für die Analoga der oben (S. 32. sub e.) schon angedeuteten kleineren Zwischenräume zwischen den histologischen Elementen des sogenannten Gerüstes der Geschwülste, nur in bedeutend vergrössertem Massstabe. — Es findet sich hier wie dort ein Stroma mit jüngeren Gewebselementen, die sich in ihrer allmäligen Höherentwickelung bis zur Faserbildung verfolgen lassen.

Ein Verhältniss scheint mir jedoch noch eine nähere Betrachtung zu erfordern; nämlich die Fettmetamorphose, wie sie fast an allen Orten zerstreut vorkam, aber in einer Anzahl der weicheren Theile der unter Nr. III. beschriebenen Geschwulst besonders vorgeschritten sich zeigte. Letztere Stellen, die schon für die gröbere Betrachtung ein von den andern sehr abweichendes Aussehen darboten, zeigten dieselben Gewebselemente, nämlich Kerne und Zellen, bis zu ihrer Entwickelung zur Faser. Das Fett war aber hier sowohl in die amorphe Grundsubstanz als in die Zellen molecular abgelagert (vergl. Taf. IV. Fig. 9.), wodurch dieselben ein auffallend dunkles körniges Aussehen erlangten. An diesen Stellen fanden sich gleichzeitig die schon erwähnten Pigmentablagerungen. Ich glaube nun die schon früher gegebene Vermuthung auch für diese excessive Metamorphose in Anspruch nehmen zu können, da die fragliche Geschwulst bei ihrer äussern Lage gewiss mechanischen Beleidigungen doppelt leicht ausgesetzt sein musste.

f) Eine der interessantesten Beobachtungen lag gewiss in der Entdeckung von Nervenfasern in der Geschwulst selbst (vergl. Taf. IV. Fig. 3.). Ich kann zu dem S. 21. Gesagten nur wenig hinzufügen. Nur in Geschwülsten, die mit Nerven innerhalb des Wirbelkanals zusammenhingen, fand ich Nervenprimitivcylinder; ob dieselben auch in grösseren Geschwülsten an Nerven ausserhalb desselben vorkamen, oder in denselben vielleicht durch Atrophie schon vollkommen untergegangen waren, muss ich unentschieden lassen; ich hatte wenigstens bei keiner Untersuchung Gelegenheit, sie dort zu finden. Zu erwähnen scheint mir jedoch, dass sie an den Stellen, wo ich sie fand, immer von mehr oder weniger entwickeltem Bindegewebe umgeben waren, während dem ich sie in weicheren aus verschieden gestalteten Zellen bestehenden Partien nicht sah. Oft wurden sie erst nach längerer Einwirkung von Kalilösung, welche die umhüllenden Substanzen lösste, sichtbar. Nie fand ich sie in grösseren Röhren, sondern trotz der vorsichtigsten Präparation immer nur in einzelnen grösseren oder kleineren Stücken, doch wage ich nicht zu behaupten, dass sie nur in solcher Gestalt in den Geschwülsten vorgekommen. Ueber ihr weiteres Verhalten verweise ich auf das früher Gesagte.

Bisher mich ziemlich streng auf dem Boden der reinen Beobachtung haltend, und nur die Thatsachen wiedergebend, die ich gefunden, deren Deutung jedem Fachgenossen überlassen bleibt, erlaube ich mir nun zum Schlusse, gestützt auf die Resultate vorliegender Untersuchungen, einige Andeutungen über die Wesenheit, die mögliche Entstehungsweise und die klinische Bedeutung dieser Geschwülste.

Ausser den Geschwülsten fanden wir wesentliche Veränderungen in den Nerven selbst; sie zeigten sich als Massezunahme des neurilematösen Bindegewebs, besonders in der Nähe der Geschwülste, ferner als Veränderungen der Nervenprimitivcylinder, die wir oben als Fettdegeneration zu erklären suchten, während diese Fettablagerung gleichzeitig in dem neurilematösen Bindegewebe stattfand. Die Geschwulst selbst erschien uns als eine excessive Bildung eines mehr oder weniger entwickelten Bindegewebs, wenigstens waren wir an vielen Stellen im Stand, die Bildung des Bindegewebs von seinen Elementarformbestandtheilen aus zu verfolgen, von den im Cytoblastem liegenden Kernen, jungen, grössern rundlichen, spindelförmigen Zellen bis zur Verschmelzung einzelner Faserzellen zu Fasern, an denen noch aufsitzende Kerne nachweisbar waren. Freilich schien an einzelnen Stellen das Bindegewebe sich noch auf anderm Wege als dem der zelligen Metamorphose zu entwickeln, nämlich aus einem kernhaltigen Blastem, das immer mehr deutlich streifig werdend an seinen Rändern zu leichter Verfaserung disponirte. Ob diese Stellen noch in vollkommenes fibrilläres Bindegewebe hätten übergehen können, oder ob letzteres nur auf dem Weg der Zellenbildung entstand, war ich nicht im Stande, zu unterscheiden. Es fanden sich nun viele Geschwülste, wo allerdings der ganze Process nur auf den ersten Stufen der Entwickelung, nämlich einer mehr oder weniger weitvorgeschrittenen Zellenbildung stehen geblieben war; dagegen fanden wir aber auch in andern Geschwülsten eine solche weit vorgeschrittene Entwickelung, dass nur ausgesprochene Fasern beobachtet werden konnten. Bei weitem in den meisten Geschwülsten dagegen fanden sich aber beide Verhältnisse vereinigt, nämlich eine in höherer Entwickelung begriffene Zellenmasse und schon vollkommen organisirtes Bindegewebe. Letztere Geschwülste mussten am leichtesten Aufschluss über den vorliegenden pathologischen Process geben, und ihre Betrachtung ergab, dass der ganze Vorgang auf einer vermehrten Bildung von Bindegewebe beruhte, das in verschiedenen Geschwülsten auf verschiedenen Stufen der Entwickelung vorkam. Die jüngeren Bildungen wären wahrscheinlich später in Fasern übergegangen, während die Faserbildung als die höchste hier vorhandene Entwickelungsstufe anzusehen war. Aus der analogen Zusammensetzung der Geschwülste mit dem Neurilem der Nerven können wir dieselben als eine **auf einzelne Stellen beschränkte Massenzunahme des dortigen Bindegewebs** ansehen, ja manche Geschwülste sogar als **eine wirkliche partielle Hypertrophie des Neurilems;** denn es fanden sich alle Bestandtheile des Neurilems, sowie des Bindegewebs und der elastischen Fäserchen in vermehrter Quantität, was besonders an den Hüllen vieler Geschwülste der Fall war.

Die Entwickelung der Geschwülste wäre nun etwa in folgender Weise aufzufassen:

Durch irgend einen Reiz entsteht an einer beschränkten Stelle eines Nerven zwischen und auf die einzelnen Primitivbündel ein Exsudat, die Assimilationskraft der höher stehenden Nervenbestandtheile vermag nicht, sich desselben zu bemächtigen, und es schliesst sich dieses Exsudat nach dem Gesetz der analogen Bildung in seiner Weiterentwickelung einem in seiner nächsten Nähe befindlichen niederstehenden Gewebe an, es wird zu Bindegewebe. Die peripherisch gelagerten Partien der Exsudatmasse mussten nun nothwendig mit dem alten Neurilem in der nächsten Beziehung stehen, sie erreichten daher auch vollkommen die Struktur des angränzenden Neurilems, die centralen Partien dagegen, welche sich zwi-

schen den einzelnen Nervenfasern befanden, blieben mehr auf einer tiefern Stufe der Entwickelung stehen, und mussten natürlich auch die einzelnen Nervenfasern umschliessen, welche dann in die Geschwulst sich fortzusetzen schienen.

Entwickelte sich das Exsudat gleichmässig im ganzen Umfang des Nerven, so war dadurch der centrische Sitz der Geschwulst bedingt, im Gegentheil musste die Geschwulst dem Nerven excentrisch aufsitzen, wenn die Entwickelung des Exsudats vorzugsweise nur nach einer Seite stattfand.

Von klinischem Standpunkte aus scheint mir zur Erklärung der Entstehungsursache dieser Geschwülste der ihnen vorangegangene Knochenbruch von der grössten Wichtigkeit. (Vergl. Beschreibg. Knochen S. 14.)

Schon während dessen Behandlung war die Entstehung solcher ungewöhnlichen Anschwellungen in seiner Nähe und auf dem Fussrücken beobachtet worden, und dieselben komischer Weise als Ueberbeine oder gar Drüsenanschwellungen gedeutet worden. Leicht lässt es sich denken, dass der um den mit starker Verunstaltung geheilten Knochenbruch stattfindende Entzündungsprocess sich auf beiden Bahnen der Nerven des Unterschenkels fortsetzte, nämlich auf den N. saphenus major, an dessen letzter Verbreitung sich die bei weitem massigste und hoch organisirte Geschwulst (Nr. 9.) befand und in der Bahn der N. N. peronaei, welche gerade über die Bruchstelle der fibula verliefen; ebenso musste der N. tibialis an der Bruchstelle der tibia und deren zahlreichen zum Theil sehr scharf vorspringenden Knochenfortsätzen beständigen Reizungen ausgesetzt sein. Von diesen Irritationsstellen hätte sich dann die Entzündung centripetal und centrifugal über die Nerven bis zu ihrer Rückenmarksinsertion fortgesetzt; aber die Geschwulst in der rechten Clavicular- und Akromialgegend, am After und am linken Unterschenkel finden dadurch eine gar gezwungene Erklärung, wenn man ihre Entstehung gleichsam durch einen irradiatorischen oder gar reflektorischen Process auffassen wollte.

Ausser dieser Hypertrophie des Neurilems bestand aber noch ein anderer pathologischer Vorgang: es war die fettige Degeneration der verschiedenen Gewebe. Sie fand sich in den Muskeln, in den einzelnen Nervenbestandtheilen und zwar vorwaltend in denjenigen Nerven, welche sich in die Geschwülste fortsetzten und auch in den Geschwülsten selbst. In letzteren schien der fettige Degenerationsprocess schon in den verschiedenen Entwickelungsformelementen des Bindegewebs vorhanden zu sein, denn wir fanden die Fettelemente in der intermediären Bindesubstanz (Blastem) in den jüngern und ältern Zellen bis in das entwickelte Fasergewebe hinauf.

Wir glauben nun, dass diese Fettmetamorphose ein secundärer, regressiver Process war, mittelbar bedingt durch die pathologisch anatomischen Veränderungen der Nerven und deren unmittelbaren Folgen. Offenbar musste die Funktionsthätigkeit der Nerven durch die früher angegebenen pathologischen Form- und Mischungsänderungen, durch den Druck des organisirten Exsudats, durch die Atrophie und selbst Zerreissungen der Primitivröhren bedeutend gestört und die Innervation wesentlich gemindert sein; nicht allein die active Beweglichkeit des vorzugsweise erkrankten rechten Beines war in hohem Grade beeinträchtigt, sondern der Kranke fühlte auch während des ganzen Processes nicht die geringsten Schmerzen. Dazu kommt noch, dass das hohe Alter des Kranken, die Ruhe, in welcher das Glied beständig erhalten wurde und der Mangel aller Muskelthätigkeiten jeden rückschreitenden Process besonders begünstigen mussten.

Erklärung der Tafeln.

Tafel I.

Fig. a. Der rechte Unterschenkel von der äussern Seite. Die Nr. der einzelnen Geschwülste entsprechen den Nr. bei der äussern Beschreibung des Unterschenkels und den Nr. von Tafel II.

Fig. b. Innere Seite des rechten Unterschenkels.

Tafel II.

Fig. a. Der präparirte Unterschenkel von der äussern Seite.

Fig. b. von hinten.

Tafel III.

Das untere Ende des Rückenmarks mit einem Theil der cauda equina.

Tafel IV. *Microscopische Abbildungen.*

Fig. 1. Vergrösserung 200. Stück aus der vordern Wurzel eines Nerven der cauda equina kurz vor dem Eintritt in eine Geschwulst:

a) neurilematisches Bindegewebe;

b) eingelagerte Kerne;

c) fleckenförmige Anhäufung kleinerer und grösserer Fettmolecularen;

d) Nervenprimitivröhren mit fettig degenerirtem Inhalt.

Fig. 2. Vergrösserung 400. Erweiterte Primitivröhren, aus einem Nerven der cauda equina rechterseits.

a) Neurilem;

b) Nervenröhren;

c) Durchbruchstellen der Erweiterung und Austritt fettig degenerirten Inhalts.

Fig. 3. Vergrösserung 200. Nervenfasern aus der Geschwulst eines Nervenastes der cauda equina rechts.

a) Fasergewebe mit reichlicher Fettablagerung zwischen den Nervenfasern;

b) Nervenfasern, an der mittlern wahrscheinlich eine Durchbruchstelle.

Fig. 4. Vergrösserung 200. Atrophische Nervenfasern aus dem untern Theil des N. ischiadicus.

a) Neurilem;

b) Fettablagerung;

c) atrophische Nervenröhren.

Fig. 5. Vergrösserung 200. Formelemente aus den abgeschabten weichern Partien der Geschwulst in der Clavicular gegend.

a) Trübe kernige Zwischensubstanz;

b) grössere und kleinere Molecularkörnchen;

c) Kerne;

d) junge unregelmässige Zellen;

e) rundliche Zellen;

f) spindelförmige Zellen;

g) Faserzellen;

h) Faser aus verschmolzenen Zellen mit aufsitzenden Kernen;

i) Geschwänzte Zelle.

Fig. 6. Vergrösserung 200. Fasergewebe aus einer kleinen Geschwulst am rechten Unterschenkel, ohne Essigsäure mit rundlichen und länglichen eingelagerten Kernen; an den Rändern deutlich ausgesprochene Faserung.

Fig. 7. Vergrösserung 400. Fasergewebe aus derselben Geschwulst wie in Fig. 6., nach längerer Einwirkung von Essigsäure.

a) Aufgehelltes Fasergewebe;

b) elastische Fäserchen;

c) Kerne.

Fig. 8. Vergrösserung 200. Reichliche Fettentwickelung in dem Fasergewebe einer Geschwulst der rechten Clavicular gegend.

Fig. 9. Vergrösserung 200. Verfettete Zellen aus den weichen, trüberen Partien der Geschwulst Nr. 10., zwischen denen viele Pigmentschollen lagen.

a) Jüngere Zellen;

b) Zellen mit undeutlichem Kern;

c) spindelförmige Zellen;

d) Zellen mit mehreren Fortsätzen.

Fig. 10. Vergrösserung 400. Fasergewebe mit Fettablagerung aus der Geschwulst am linken Unterschenkel.

Fig. a.



1.

Fig. b.

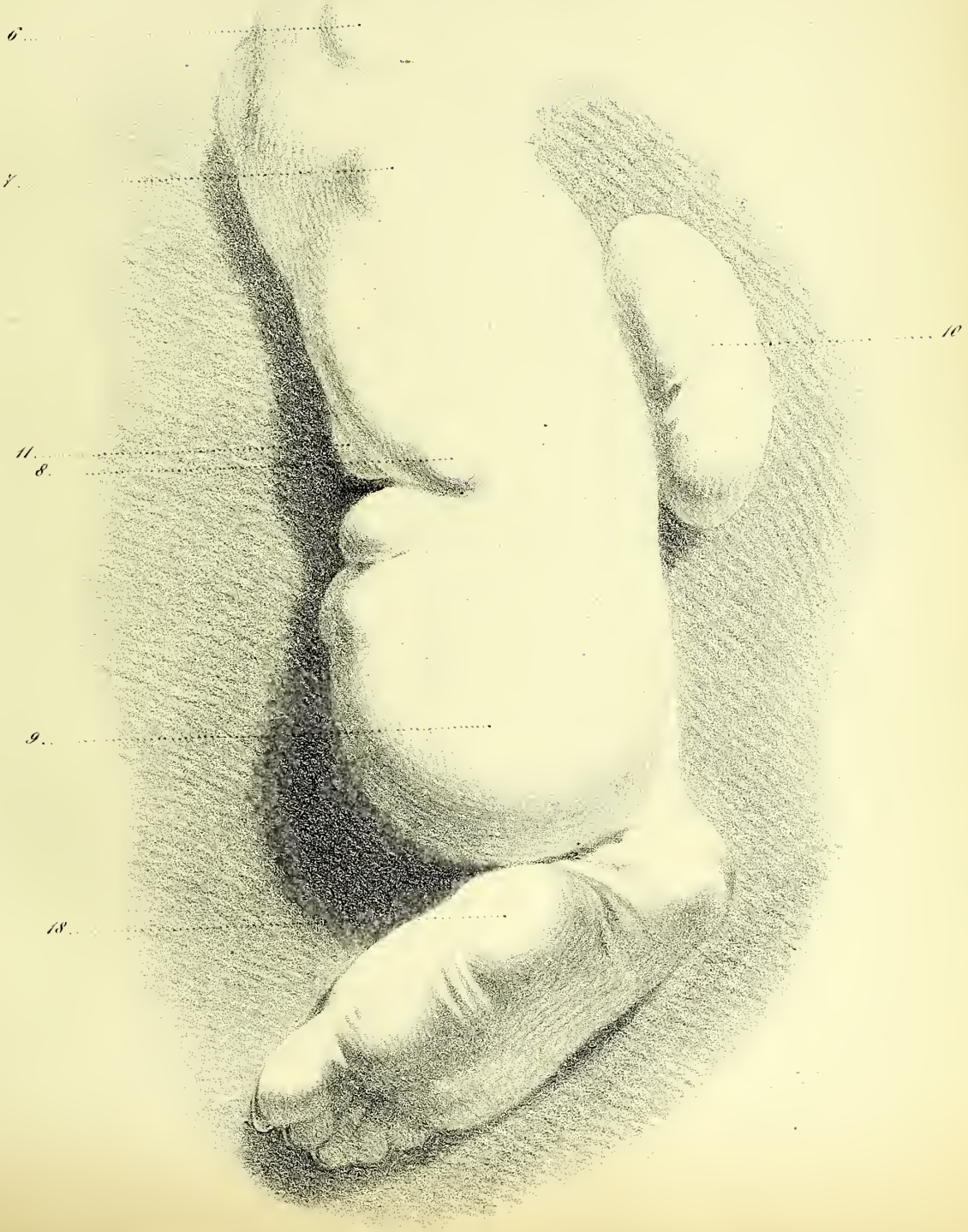

Fig. a.

Fig. a.

a, N. ischiadicus.
b, N. tibialis
c, N. peronaeus
d, N. suralis.
e, Theilungsstelle der N.N. cutan. cruris post
f, Theilungsstelle des N. peron. superf. in { N. cutan. dorsi ped. int. & N. cutan. dorsi ped. med.
g, Hautzweige v. N. saphenus major
h, N. peronaeus profundus.
i, Geschwulste v. dem N. tibialis herrührend.

Fig. b.

Fig. b.

a, N. ischiadicus.
b, N tibialis.
c, N. peronaeus.
d, N. suralis.
e, Ein Ast in den m soleus der von der hintern Fläche der tibia abgelöst in seinem Rande zahlreiche Geschwülste zeigt.
f, Ein Zweig an die Kniegelenkkapsel.
g, N saphenus major mit seinen Verzweigg in der Haut.
h, Ein Muskelast.
i, Theilungsstelle des N. tibialis in { N. plantar. intern & N. plantar extern.
k, 2 rami cutan. plantares.
l, Ramus plant hallucis.
m, Theilungsstelle des N. plant. ext. in { Ram. superfic. & Ram. profund.
n, N. dorsalis digiti min.
o, N.N. digitales plantares.

Tafel 3

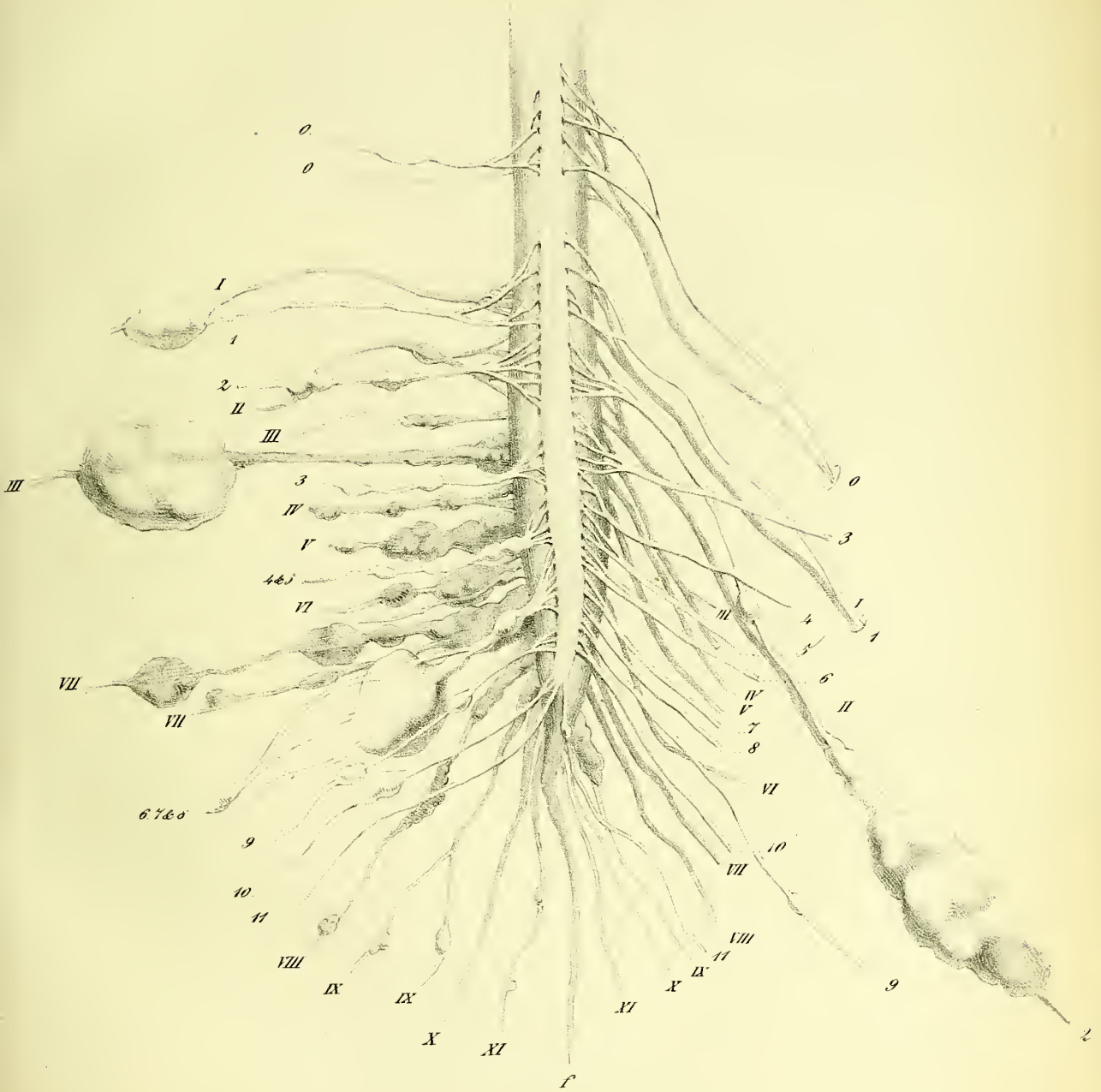

0. ist der letzte N. dorsalis.
1 - 5. sind die vordern Wurzeln der N. N. lumbares.
6-10 „ „ „ „ „ N. N. sacrales.
11. ist die vordre Wurzel N. coccygeus.

1-V. sind die hintern Wurzeln der N. N. lumbares.
VI-X „ „ „ „ „ N. N. sacrales.
XI. ist die hintre Wurzel N. coccygeus.
f. ist das filum terminale.

Tafel 4

Fig. 1.

Fig. 2.

Fig. 4.

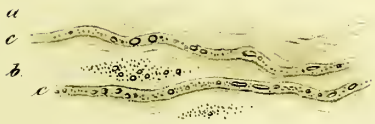

Fig. 6.



Fig. 3.

Fig. 7.

Fig. 8.

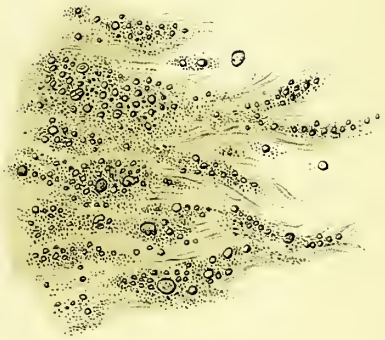

Fig. 5.

Fig. 10.

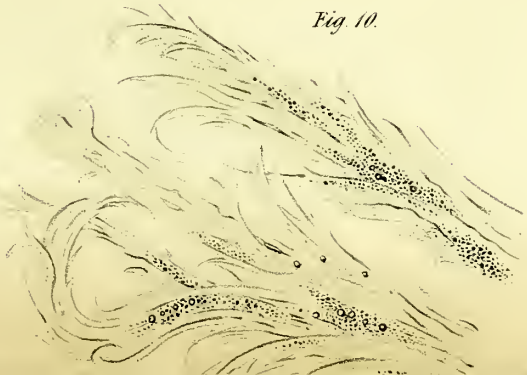

Fig. 9.